



الأمراض الناجمة عن البرد

جامعة
المضارة

HAMARA UNIVERSITY

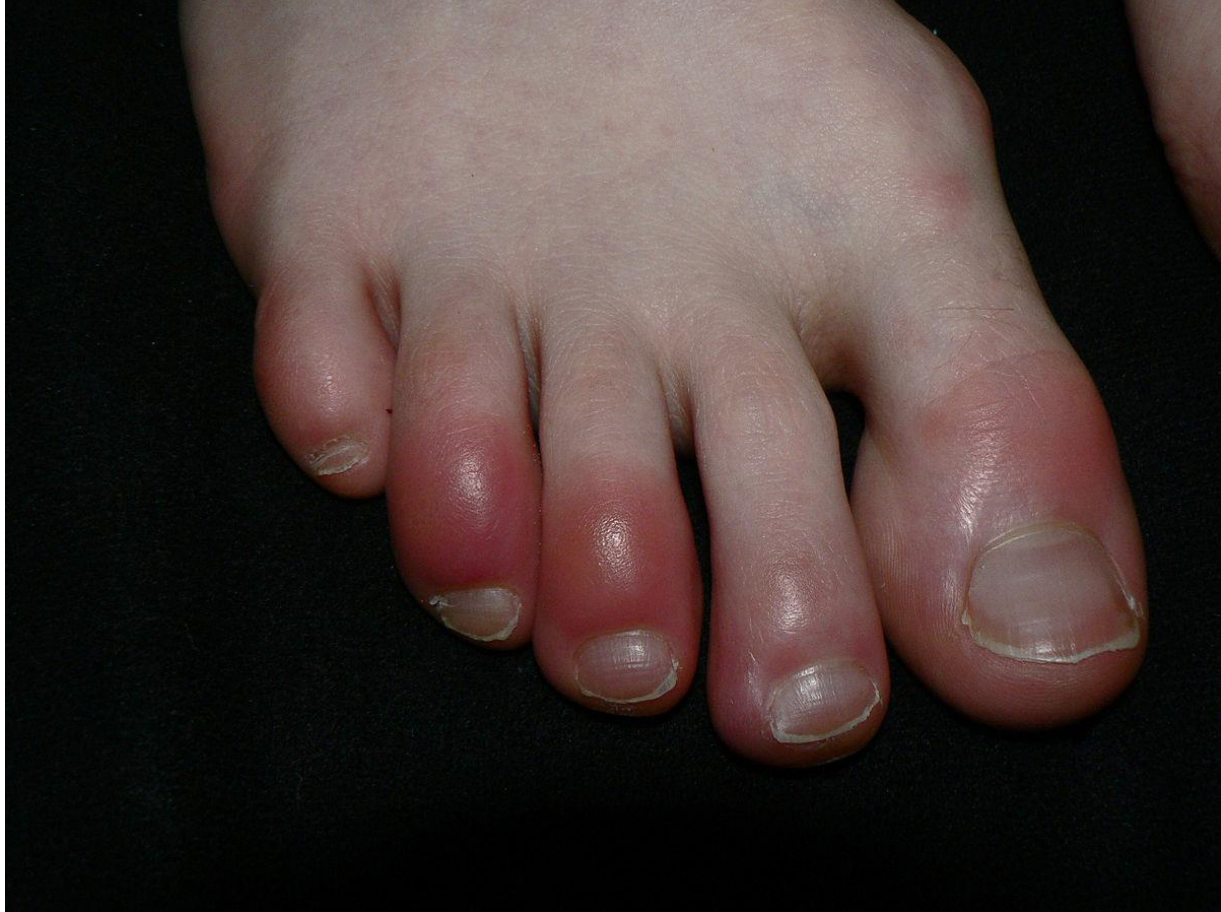Dr. Roula
Baddour

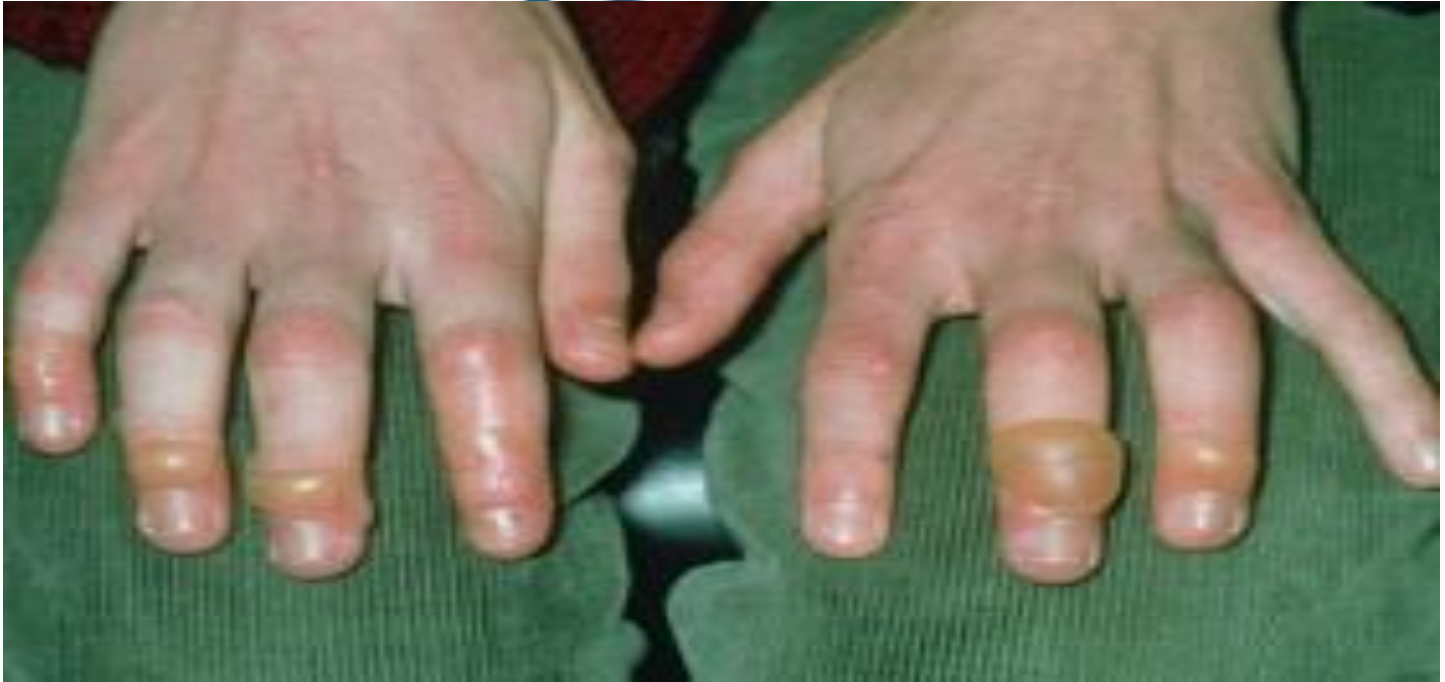

جامعة
المنارة
HAMARA UNIVERSITY

1- الشرت chilblain :

- الأكثر شيوعا
- يحدث في المناخ البارد والرطب
- على شكل حطاطات وعقيدات عجينية فقاعية نزفية
- ترافقها الحكّة وحس الحرق
- تتوضع خاصة على: أصابع القدمين وجانبي الفخذين والأذنين

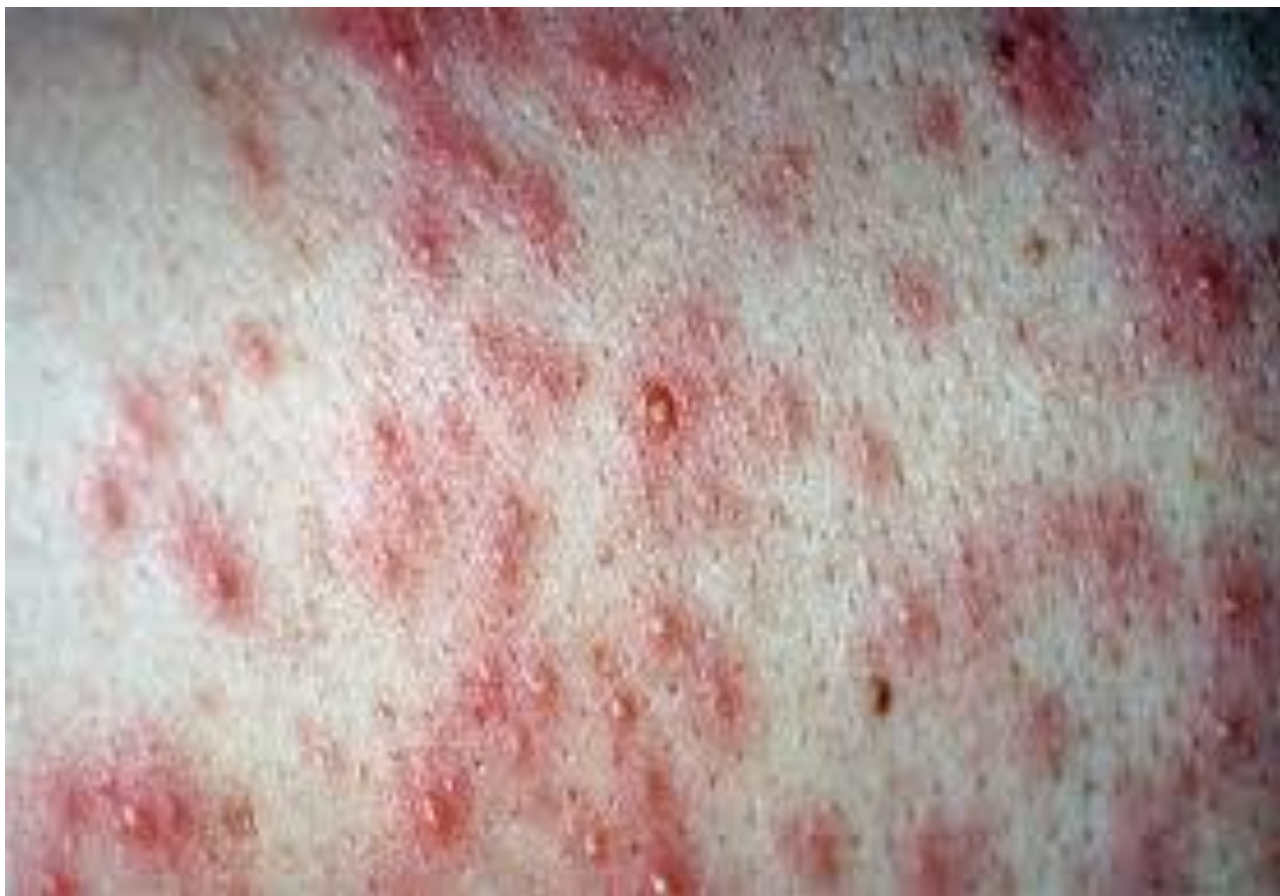



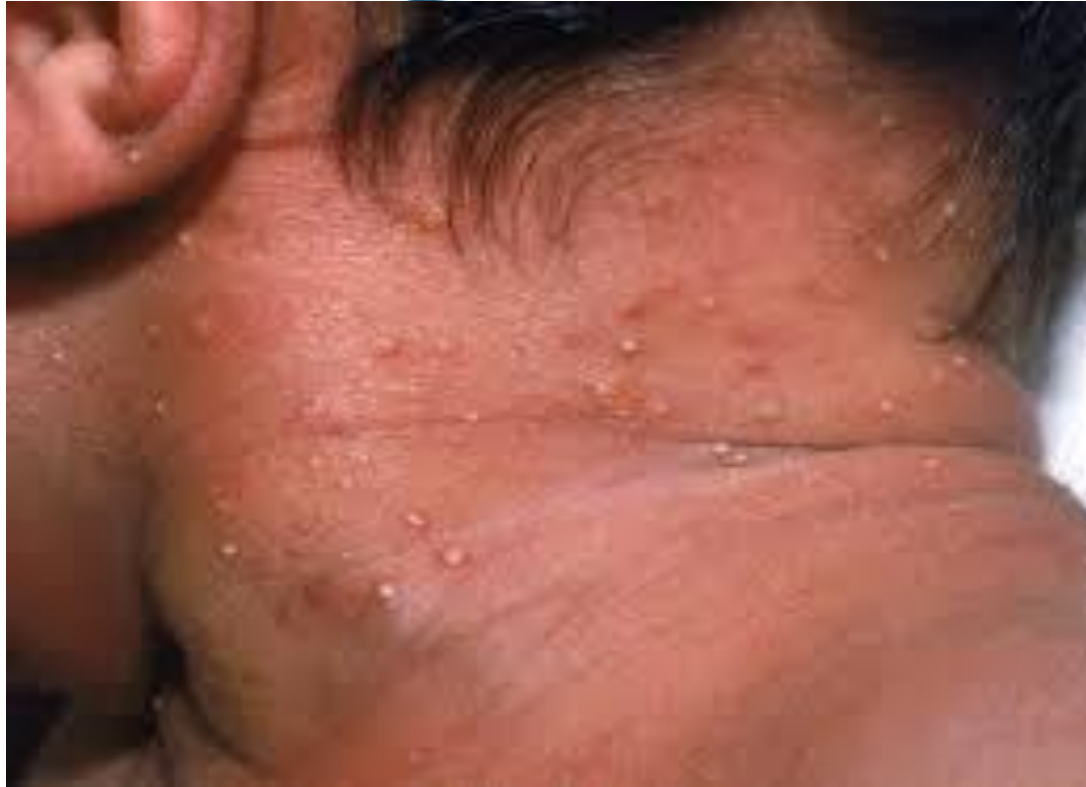•2- الدخنيات miliaria:

- تنجم عن احتباس العرق التالي لانسداد في قنواته أو مسامه,تشاهد بشكل خاص في الأقاليم الرطبة والحارة .

الدخنية الحمراء



الدخنية البثرية





الأمراض الناجمة عن الاحتكاك الميكانيكي

جامعة
المنارة
HAMARA UNIVERSITY

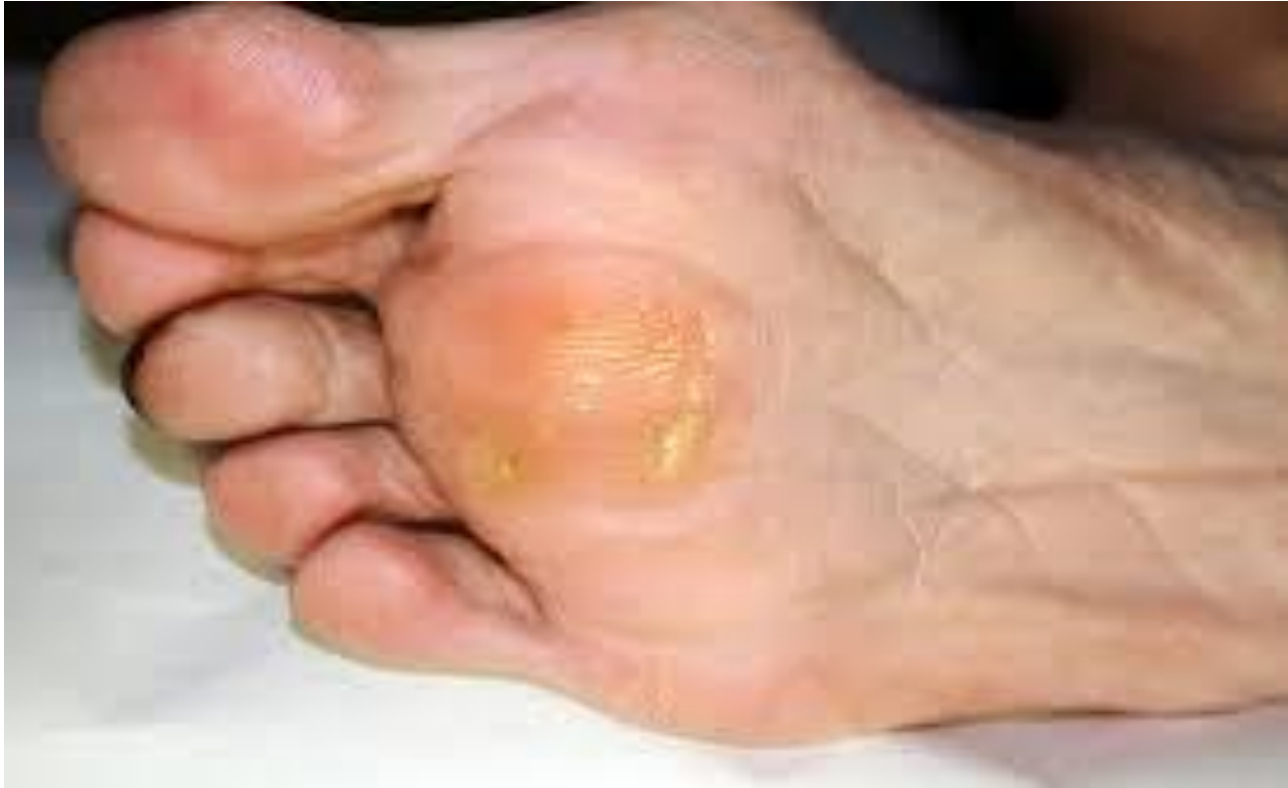-الشثن calluses :

- كتلة سميكة من فرط التقرن ,صفراء ,واضحة الحدود .
- توضعاتها الانتقائية هي الراحتين والأخمصين لدى عمال بعض المهن اليدوية والرياضيين أو بسبب الأحذية غير المطابقة تماما وعلى الخصوص البوارز العظمية للمفاصل.

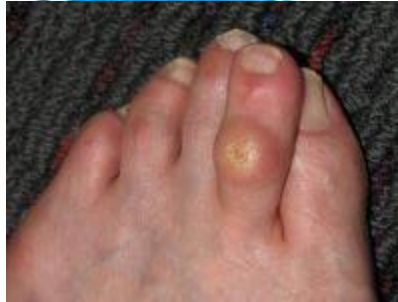-الثفن (المسمار) clavus (corn) :

- الأثفان هي تقرانات شثنية صغيرة مصفرة تترافق أحيانا باحمرار التهابي عند قاعدتها
- تتجم عن الضغط
- لها مركز مخروطي متقرن عميق يشبه العين
- السبب الرئيسي للألم هو الضغط بسبب الحذاء الضيق.

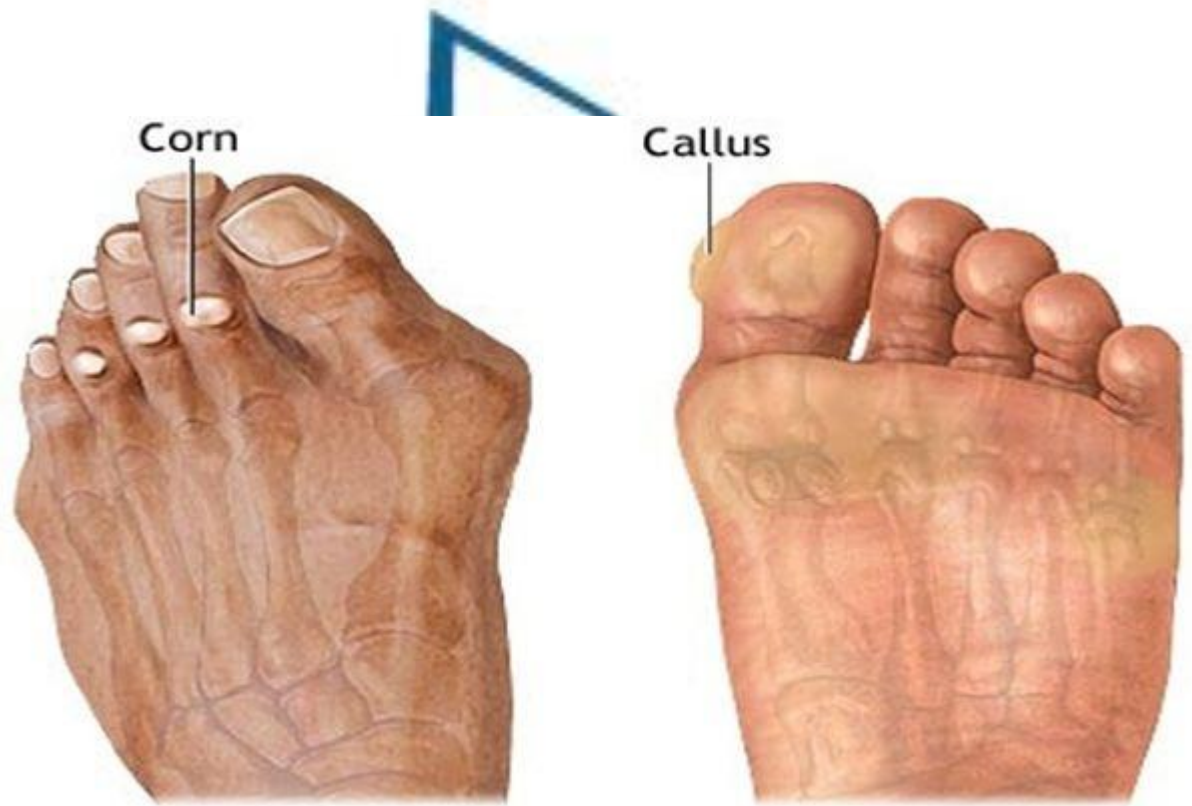
الشثن



الثفن (المسمار)



HAMARA UNIVERSITY

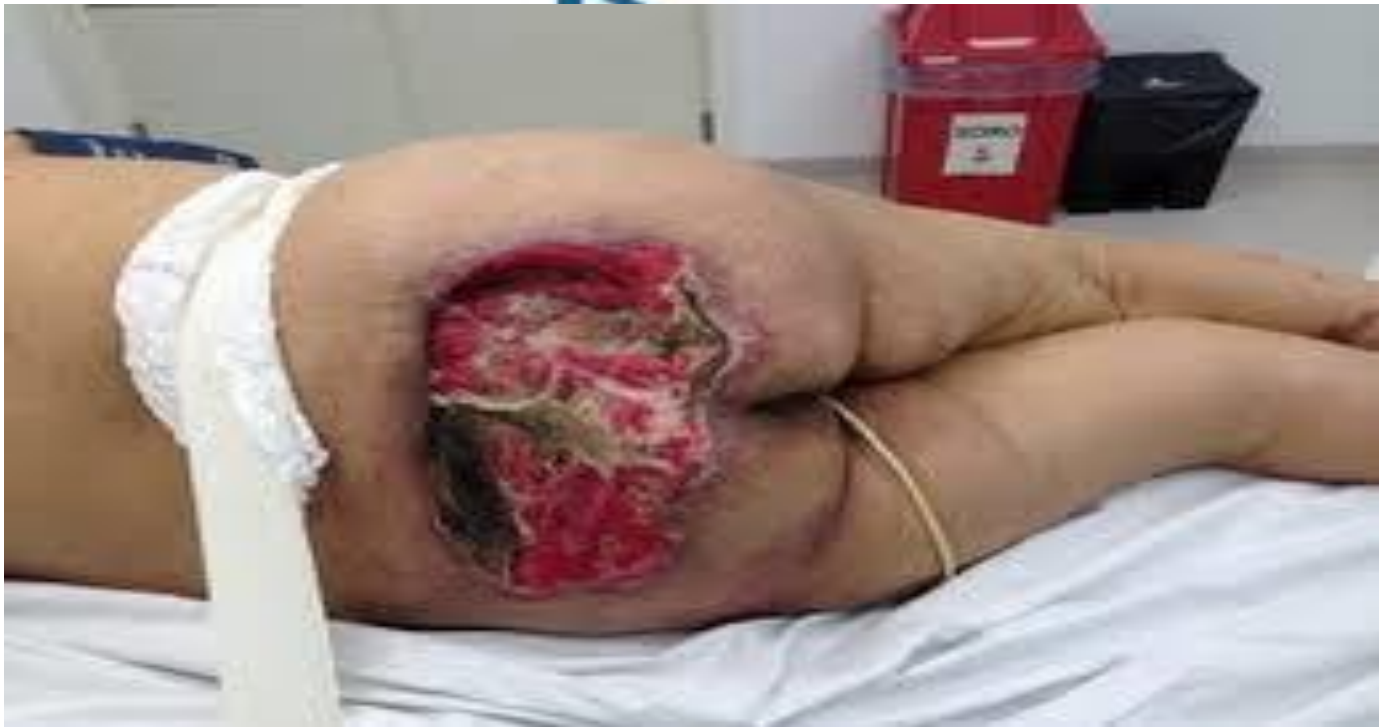

Corn

Callus

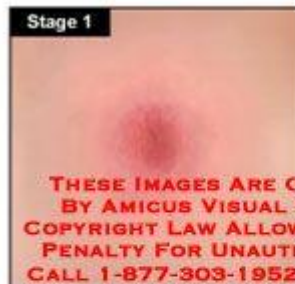-قرحة الاستلقاء : pressure ulcer

- قرحة رضية ناجمة عن الاستلقاء
- تزداد وتتسع محيطيا بالضغط المستمر على الجلد والنسج العميقة
- تترافق مع تنخرات اقفارية خاصة لدى المسنين بعد الاصابة بحادث أو اضطرابات عصبية أو شلل أو تداخل جراحي.

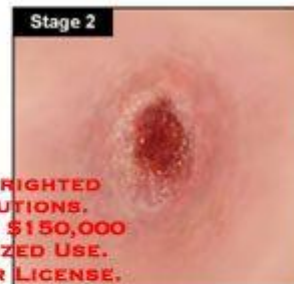



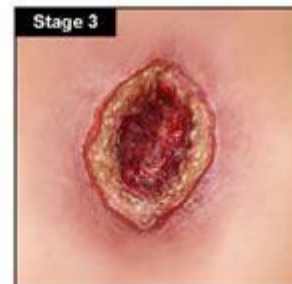Pressure Sore Stages



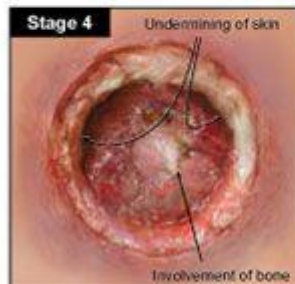
Appearance: Skin is discolored with slight pain and itching. Skin is intact, inflamed, and less soft. **Treatment:** Remove pressure source.



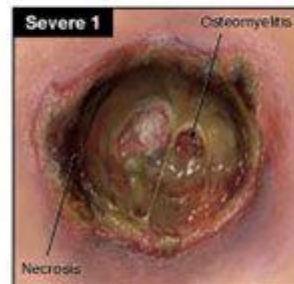Appearance: Partial thickness loss of skin similar to an abrasion or blister. **Treatment:** Remove pressure, protect with bandage and ointment.



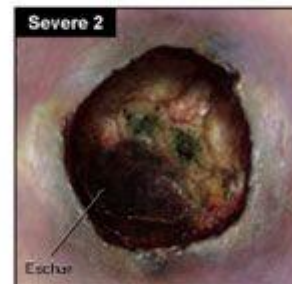Appearance: Full thickness skin loss with damage to subcutaneous tissue. Becomes primary site for serious infection. **Treatment:** Bandage wound and give medical treatment to prevent infection.



Appearance: Full thickness skin loss with extensive damage to muscle or bone. May result in life threatening infection. **Treatment:** Surgical operation to remove bad tissue and close wound.



Appearance: Full thickness skin loss with tissue death, leaking wound and foul smell. Bone is often infected. **Treatment:** Surgical removal of necrotic tissue and possible amputation.



Appearance: Thick necrotic tissue and destruction of surrounding tissues and bone. **Treatment:** Removal of dead tissue and amputation.

