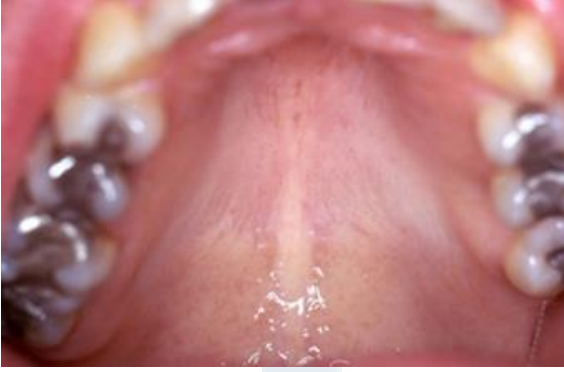

التوصيف السريري للآفات الفموية



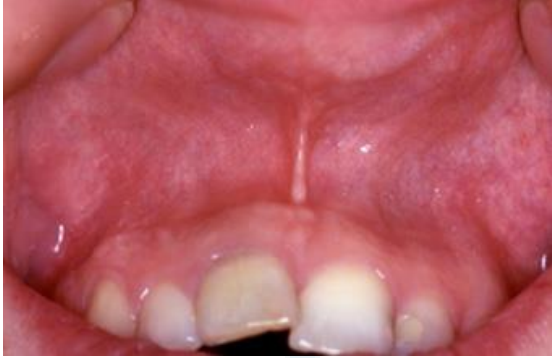الأشكال السريرية للآفات الفموية وطرق توصيفها:

المظهر الطبيعي للغشاء المخاطي الفموي

NORMAL STRUCTURES

علامات الغشاء المخاطي الفموي السليم:

- لون زهر فاتح
- مرونة الغشاء المخاطي
- توزع طبيعي للشعيرات الدموية
- المظهر المنقط للثة الملتصقة (قشر البرتقال)
- غياب التصبغات المرضية
- غياب التقرحات
- غياب الانتباجات والتورمات
- غياب النواسير



تصنيف وتوصيف الآفات:

هناك عوامل أساسية يجب ذكرها عند توصيف أية آفة فموية، ولتسهيل الأمر سأقوم بشرح قاعدة تعتمد الأحرف الإنكليزية الخمسة التالية: (ABCD& T)
إن هذا الأمر غاية في الأهمية وذلك لتوثيق الحالة والقدرة على تمييز أية تبدلات تطرأ عليها خلال فترات العلاج والمتابعة.

ABCD & T

1. الموقع التشريحي A-Anatomical location
2. الحواف B- Border
3. اللون والتوزيع C- Color and configuration
4. القطر والأبعاد D- Diameter or Dimensions
5. نوع الآفة T- Type

1. الموقع التشريحي A- Anatomical location

يجب أن يذكر بدقة مكان الآفة وفي أي جهة تقع مع ذكر امتدادها إذا كانت تشمل سطح واحد فقط أو عدة سطوح سواء أكانت متمادية أو متقطعة.

2. الحواف: B- Border توصف الحواف بأنها واضحة محددة (Well defined or ill-defined) وأنها ذات حواف منتظمة أو مشرشرة (Regular, irregular) وأخيراً يتم تحديد طبيعة الحواف هل هي مرتفعة أو متمادية مع النسج المجاورة (Raised or smooth/flat)

3. اللون والتوزيع: C- Color and configuration يجب ذكر لون الآفة (بيضاء، حمراء، مزرق، بنية، مبرقشة...) ففي بعض الأحيان يدل لون الآفة على نوعها كما في الآفات القيتامينية أو الوعائية والآفات قبيل السرطانية. كما يشمل هذا البند تحديد فيما إذا كانت الآفة مفردة أو متعددة أو عنقودية التوزيع.

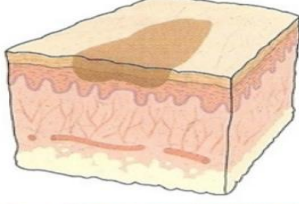

4. القطر والأبعاد D- Diameter or Dimensions يتراوح قطر الآفات الفموية بين عدة ميليمترات وعدة سنتيمترات،

يلعب تحديد قطر الآفة دوراً في تحديد نوع المعالجة والإجراء المتبع للتشخيص) هل نأخذ مثلاً خزعة استصائية أو استئصالية (ومقياس مهم لتطور الآفة).

5. نوع الآفة T- Type يمكن للآفات الفموية أن تكون على عدة أشكال كأن تكون آفات عقدية، ورمية، قرحية، صفيحية، آفات على شكل: لطاخة أو بقعة، حويصل، بثرة...،
(Macule, patch, nodular, vesicle, bulla, pustule....)

في كثير من الأحيان نبتدأ بوصف الآفة بذكر نوعها.

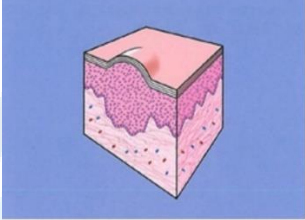

تعريف مهمة في وصف الآفات حسب نوعها:

 	<p>البقعة: Macul</p> <p>منطقة صغيرة محددة متغيرة اللون لها لون مختلف عن النسيج المجاورة ومن دون أي تغير بالبنية أو الثخانة قطرها أقل من 1 سم. سطحها أملس، غير مرتفعة أو منخفضة. التغير اللوني ممكن أن يكون للبي، للأسود، الأحمر، مثال: النمش، وشم الأملغم.</p>
---	---

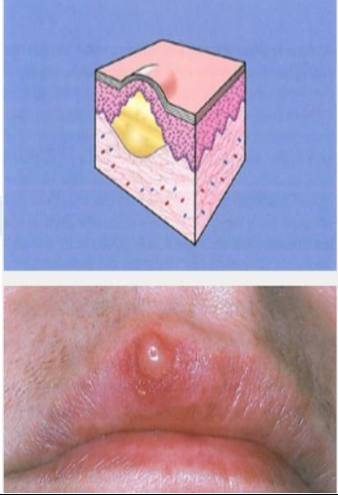
 	<p>اللطفة: Patch</p> <p>منطقة متغيرة اللون، سطحها أملس. وحجمها أكبر من 1 سم، أي أكبر من البقعة.</p>
---	--

 	<p>الحطاطة Papule</p> <p>هي آفة مرتفعة صلبة وهي غالبا أقل من 1 سم. الحطاطة قد تكون بأي لون. مثال: الشاممة المرتفعة.</p>
---	--

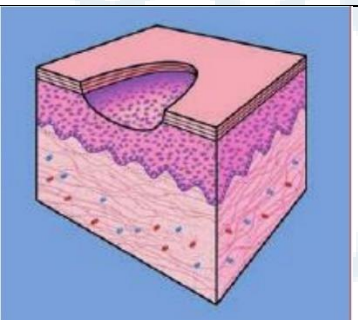
 	<p>اللويحة Plaque</p> <p>هي آفة سطحية مجسوسة مرتفعة تتشكل من اندماج الحطاطات المتجاورة قد تكون حدودها واضحة أو غير واضحة. أكبر من 1سم، وتختلف عن العقيدة بالارتفاع فاللويحة مسطحة أما العقيدة تكون ناتئة.</p>
---	--

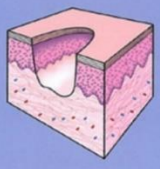

 	<p>العقيدة Nodule</p> <p>نتحري عنها بالجس وغالبا تكون بحجم 1سم أو أكبر. غالبا يشكو المريض من كتلة صلبة تبتعد عن النسيج المجاورة. مثال: السرطان قاعدي الخلايا، الميلانوما، ضخامة العقد اللمفية.</p>
--	---

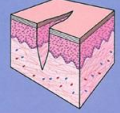


 	<p>البثرة pustule</p> <p>هي آفة صغيرة مرتفعة مملوءة بالقبيح ذات لون أبيض أو أصفر. مثال: حب الشباب، الخراجات.</p>
---	---

	<p>الحويصل Vesicle (نفاطة) Blister</p> <p>هي نفاطة صغيرة، محددة مرتفعة مملوءة بسائل صاف.</p> <p>قد تكون مفردة أو متعددة. هي غالبا 1 سم أو أقل.</p> <p>مثال: الحلا النطاقي، الجدري.</p>
---	---

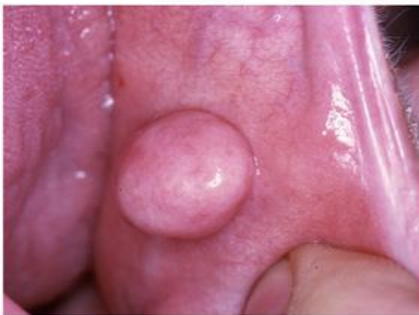	<p>الفقاعة bulla</p> <p>هي نفاطة كبيرة مملوءة بسائل صافي، وهي غالباً أكبر من 1 سم.</p> <p>مثال: النفاطة المتشكلة من الحرق</p>
--	--

	<p>السحجة Erosion</p> <p>فقد بالطبقة السطحية للجلد أو المخاطية.</p>
---	--

 	<p>القرحة ulcer</p> <p>آفة شبيهة بفوهة البركان على الجلد أو المخاطية حيث تضيق <u>الشرة والأدمة</u> أو جزء منها تاركة آفة رطبة نازفة منخفضة عما يجاورها. الآفة تكون سطحية إذا كانت أقل من 3 ملم.</p>
--	--

  	<p>التصدعات الخطية linear cracks</p> <p>الشق fissure:</p> <p>تصدع خطي في الطبقتين السطحيتين للجلد أو المخاطية</p> <p>مثال: اللسان المشقوق، التهاب الشفاه الزاوي.</p>
---	--

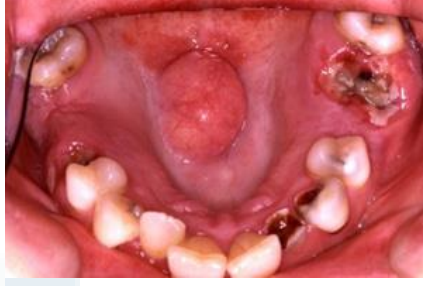يف تصف الآفة التالية:



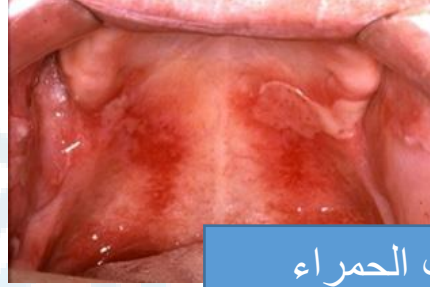- آفة عقديية (انتباج/تورم)، سطحها أملس غير متفرح
- تقع على باطن الخد الأيمن
- حدودها واضحة ومحددة
- لونها زهر
- آفة مفردة

مرجل بشروي- ليفي على باطن الخد

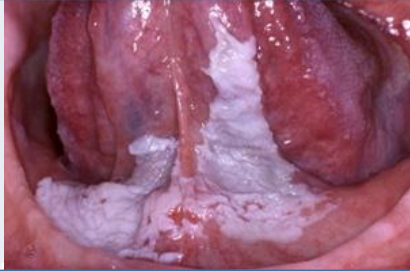وصف الآفات الفموية تبعاً لشكلها السريري:



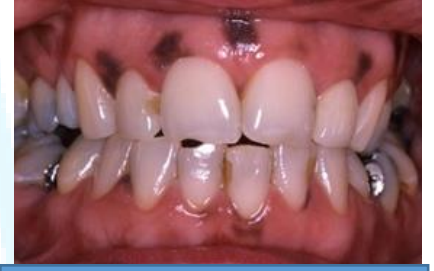الآفات الورمية



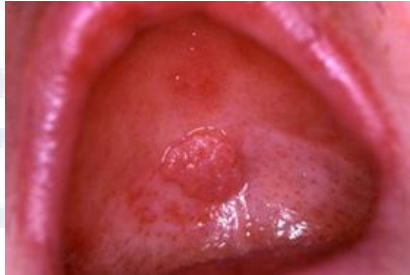الآفات الحمراء



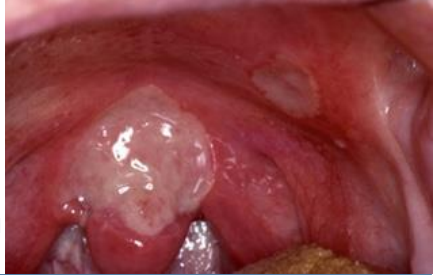الآفات البيضاء



الآفات الصبغية



الآفات الحليمية



الآفات القرصية