جامعة المنارة

كلية: طب الاسنان

قسم: جراحة الفم والفكين

اسم المقرر: التخدير والقلع 2

إعداد: أ.د علي خليل د. لمى حمود

د. إبراهيم حداد د. علي شقيرة

الفصل الدراسي الثاني العام الدراسي2022-2023

جدول المحتويات

Contents

	العنوان	رقم الصفحة
الجلسة العملية الأولى	المواد والأدوات المستخدمة في قلع جذور الأسنان	4
الجلسة العملية الثانية	الحقنة تحت الحجاجية الأمامية وتقنيات قلع جذور الأسنان الأمامية والضواحك العلوية	8
الجلسة العملية الثالثة	حقنة الحدبة الفكية وتقنيات قلع جذور الأسنان الخلفية العلوية	12
الجلسة العملية الرابعة	حقنة احصار العصب القاطعي وتقنيات قلع جذور الأسنان الأمامية السفلية	16
الجلسة العملية الخامسة	حقنة احصار العصب السنخي السفلي وتقنيات قلع جذور الأسنان الخلفية السفلية	18

مقدمة:

يهدف هذا المقرر إلى تمكين الطالب من إجراء عمليات التخدير في الحفرة الفموية وإجراء قلوع الأسنان.

حيث إنه في نهاية هذا المقرر سيكون الطالب قادراً على أن:

1- ينفذ تقنيات التخدير الموضعي والناحي وقلع الأسنان المتهدمة.

2- يعرف الطرق البديلة المستخدمة في التخدير الموضعي والناحي وقلع الأسنان.

3- يعدد طرق استجواب المرضى وتشخيص الحالات.

4- يشرح استطبابات التخدير والقلع.

رقم الجلسة (1)

الجلسة العملية الأولى

عنوان الجلسة: المواد والأدوات المستخدمة في قلع جذور الأسنان

الغاية من الجلسة: تعريف الطالب بالأدوات المستخدمة من أجل قلع جذور الأسنان في الفكين العلوي والسفلي.

يمكن قلع جذور الأسنان باستخدام: كلابات الجذور- الروافع

عندما يكون عنق السن سليما فأفضل وأسلم طريقة للقلع هو استعمال الكلابة الخاصة بقلع السن نفسه وبالتالي تتم عملية القلع بدون أي اختلاطات وأقل كمية رض.

أما إذا كان الجذر بعيدا عن متناول الكلابة فلابد من استعمال الروافع والاستفادة من مزاياها لقلع هذه الجذور.

مراحل القلع:

1. **تطبيق الكلابة**
2. **دفع رأس الكلابة تحت اللثة**
3. **الضغط على ذراعي الكلابة بشكل جيد بحيث تصبح الكلابة والسن قطعة واحدة**
4. **الخلع**
5. **إزالة السن من سنخه**

أدوات القلع:

الكلابات:

تختلف أشكال الكلابات تبعا إلى:

A : موقع السن المراد قلعه B :مقدارفتحة الفم

كلابات الجذور السفلية:

مقابض كلابات ذرى الجذور السفلية مستقيمة، بينما المناقير معقوفة مشكلة معها زاوية قائمة، إن نهايات مناقيرها ضيقة جدا وتلتقي في الذروة عندما تغلق المقابض.

كلابات الجذور العلوية:

لها تصميمان:

الأول: أمامية تشبه كلابة القواطع العلوية ولكن يتلاق فكاها في منطقة فم الكلابة بنهاية مستدقة يمكن إدخالها بالعمق للقبض على جذور الأسنان الأمامية .

الثاني: خلفية مقابض هذه الكلابات مستقيمة، بينما المناقير ضيقة وتشكل زاوية مضاعفة مع المقابض.

الرو افع المستخدمة في قلع جذور الأسنان:

أنواع الرو افع:

رو افع الفك العلوي:

الر افعة المستقيمة: (مبدأ عملها هو الاسفين)

- تسمى أيضا رافعة الفك العلوي، رافعة باين.
- هذا النوع هو الأكثر استخداما في إزالة الأسنان والجذور، وفي كلا الفكين العلوي والسفلي
- مكونات الرافعة هي المقبض، الساق والنصل. المقبض ذو شكل أجاصي، وكبير بشكل كاف ليمسك بشكل مريح في اليد من أجل أن يطبق الجراح الضغط على السن لكي يخلعه.
- الساق ضيقة وطويلة وتربط المقبض مع النصل.
- يوضع النصل بشكل متعامد مع السن أو مواز له ودائما بتماس مع السن الذي سيخلع .

- تمسك الرافعة باليد العاملة، وتوضع السبابة على طول الساق حتى نهاية النصل تقريباً. تبقى نهاية النصل حرة وتوضع بين السنخ والسن الذي سيخلع . هذه الأداة يجب أن تستعمل دائماً دهليزياً وليس على الجانب الحنكي أو اللساني.

رو افع الفك السفلي (الرو افع ذات الزاوية):

رو افع كر اير: (مبدأ عملها العجلة والمحور)

- هذا النوع من الروافع يستخدم فقط في الفك السفلي لإزالة جذور الأسنان .كل واحدة من هذه الروافع مؤلفة من المقبض، الساق والنصل.
- النصل في كل من روافع هذا الزوج موجه بشكل معاكس لنصل الرافعة الأخرى، تستخدم الرافعة ذات اتجاه النصل المناسب بالنسبة للجذر الذي يتوجب أن يزال.

رو افع لندن هوسبيتال:

- لقلع الجذور البارزة على الفك السفلي



رو افع الذرى:

- هي ذات رأس طويل ورفيع ومجوف يصلح لاستخراج الجذور العميقة في الثلث الذروي من التجويف السنخي السفلي. تعتبر روافع الذرى اسفينية الأثر في مبدأ عملها

رقم الجلسة (2)

الجلسة العملية الثانية

عنوان الجلسة: الحقنة تحت الحجاجية الأمامية وتقنيات قلع جذور الأسنان الأمامية والضواحك العلوية

الغاية من الجلسة: -تعريف الطالب بإجراءات تنفيذ الحقنة تحت الحجاجية الأمامية واستطبابات هذه الحقنة

-تعريف الطالب بتقنيات قلع جذور الأسنان الأمامية والضواحك العلوية

الحقنة تحت الحجاجية الأمامية:

الأعصاب المستهدفة:

- الأعصاب السنخية العلوية الأمامية
- الأعصاب السنخية العلوية المتوسطة
- العصب تحت الحجاجي وفروعه
- العصب الجفني السفلي
- العصب الأنفي الجانبي
- العصب الشفوي العلوي

موقع الثقبة تحت الحجاجية:

تقع أسفل الثلمة تحت الحجاجية الواقعة على الحافة السفلية للحجاج ب 6 مم.

تستخدم الابرة الطويلة في تنفيذ هذ الحقنة.

طريقة تنفيذ الحقنة:

-تحديد موقع الثقبة بتمرير سبابة اليد غير العاملة على الحافة السفلية للحجاج حتى نجد انخفاض عليها، هذا الانخفاض يمثل الثلمة تحت الحجاجية والتي تقع في مكان التقاء الثلث الامامي مع المتوسط على الحافة السفلية للحجاج.

-نزيح الاصبع نحو الأسفل بمقدار 6 مم لنلاحظ انخفاضا آخر وهو الثقبة تحت الحجاجية.

-نثبت سبابة اليد غير العاملة عليها مع الضغط الخفيف.

-نبعد الشفة والخد بواسطة الابهام حتى يظهر الميزاب الدهليزي في منطقة الضواحك.

-تغرز الابرة مقابل جذر الضاحك الثاني و في نقطة تبعد 4-5 مم عن عمق الميزاب باتجاه الخارج.

-توجيه شطب الابرة باتجاه العظم

-جسم المحقنة يستند على جسم الفك السفلي

-عمق الدخول 16 مم

-بعد الرشف يتم حقن 1.5 مل من محلول المادة المخدرة

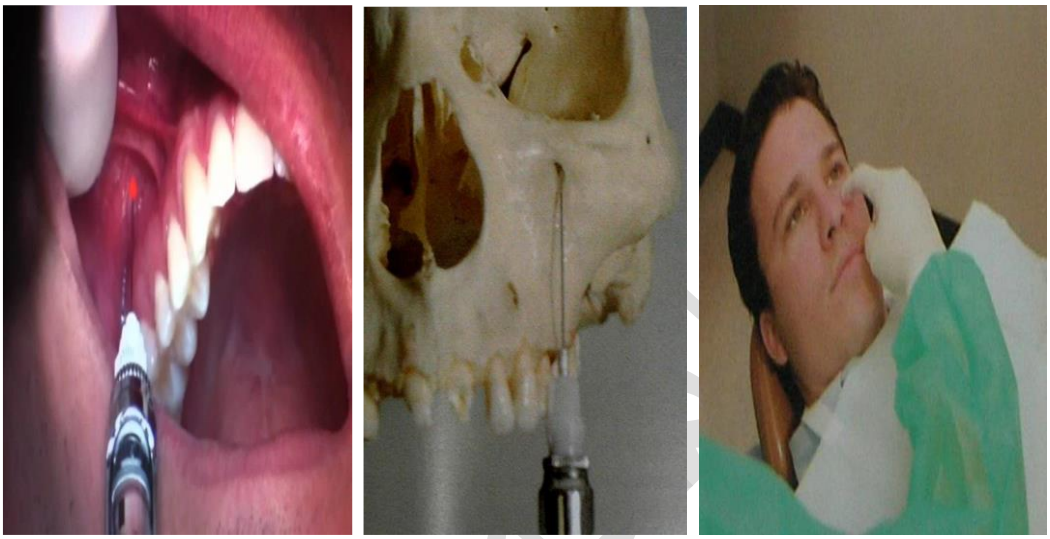

الحقنة الحنكية الأمامية:

الهدف من هذه الحقنة تخدير الاعصاب الانفية الحنكية التي تنفذ الى التجويف الفموي من خلال الثقبة القاطعة

موقع الثقبة القاطعة:

- تقع على الخط المتوسط بين الثنيتين العلويتين وعلى مسافة 8-10 مم من قمة الحليمة اللثوية الحنكية
- الثقبة القاطعة مغطاة بالحليمة القاطعة.

طريقة تنفيذ الحقنة:

- الطبيب أمام المريض
- المريض في وضع الاستلقاء والفم مفتوح بشكل واسع
- تطبيق التخدير السطحي الملائم
- تغرز الابرة في منتصف الحليمة القاطعة وبشكل تكون معه موازية للمحاور الطولية للثنايا وتدفع حتى الاصطدام بالعظم
- عمق الدخول 5-10 مم
- يحقن 0.3 مل أي أقل من ربع أمبولة فقط

المناطق المخدرة:

الغشاء المخاطي لقبة الحنك من الناب الأيمن إلى الناب الأيسر

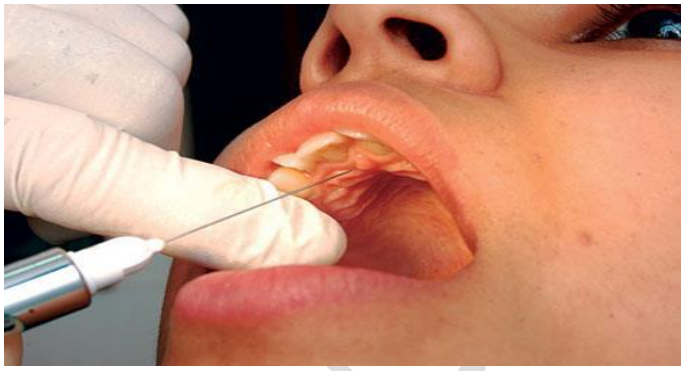

تقنيات قلع جذور الأسنان الأمامية والضواحك العلوية:

قلع جذر الثنية العلوية:

- يبدأ القلع بالرافعة وينتهي بالكلابة
- نستخدم هنا الرافعة المستقيمة (رافعة باين)
- نستخدم الرافعة المستقيمة كإسفين حيث نضعها في الزوايا على السطح الدهليزي
- هناك نقطتين للدخول من الدهليزي، وحشية وأنسية، وبعد ادخال رأس الرافعة المستقيمة في إحدى هاتين النقطتين و بتطبيق ضغط وحركات فتل حول المحور مسيطر عليها حتى يدخل رأس الرافعة الى عمق حوالي 5 مم نستخدم حركة نصف دوران مع وعكس عقارب الساعة ومع ضغط ذروي وبذلك يمكننا إخراج الجذر من مكانه.

قلع جذر الرباعية العلوية:

- ينطبق على الرباعية العلوية ما طبق على جذر الثنية العلوية مع مراعاة:
  - رقة الصفيحة الدهليزية
  - ميلان ذروة جذر الرباعية الى الوحشي
  - لذلك نلجأ الى توجيه حركة القلع بالاتجاه المعاكس(الأنسي)

قلع جذر الناب العلوي:

- يحتاج الناب العلوي لقوة أكبر في الدخول لان جذره قوي جدا طويل معقوف الذروة.

قلع جذور الضاحك الأول العلوي:

- للضاحك الأول جذران وهنالك خطر من انكسار ذروة الجذر لذلك لا نجري حركات جانبية بالرافعة ابداً.
- إذا وجدنا أي صعوبة في البداية يجب فصل الجذرين بواسطة استخدام سنبلة مستديرة او شاقة.

قلع جذور الضاحك الثاني العلوي:

- للضاحكة جذر وحيد في 85% من الحالات.
- إذا كان الجذر بارز فوق مستوى اللثة يمكن قلعه بكلابة الجذور العلوية.
- إذا كان الجذر أخفض من مستوى اللثة تطبق عليه المبادئ المستخدمة في قلع جذور الأسنان الأمامية.

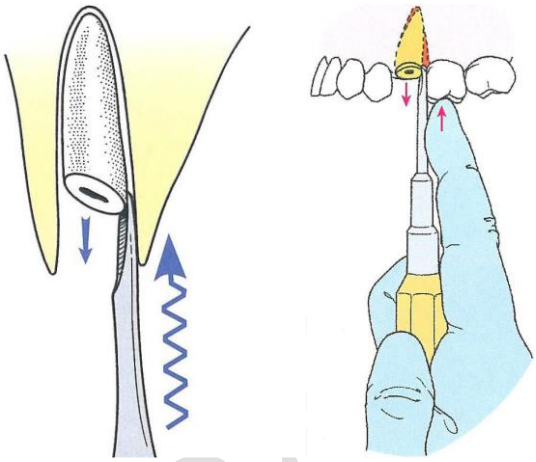

رقم الجلسة (3)

الجلسة العملية الثالثة

عنوان الجلسة: حقنة الحدبة الفكية وتقنيات قلع جذور الأسنان الخلفية العلوية

الغاية من الجلسة: - تعريف الطالب بإجراءات تنفيذ حقنة الحدبة الفكية واستطبابات هذه الحقنة

-تعريف الطالب بتقنيات قلع جذور الأسنان الخلفية العلوية

حقنة الحدبة الفكية:

المناطق المستهدفة بالتخدير:

- الأرحاء الثلاثة العلوية
- النسج العظمية والسمحاق والغشاء المخاطي واللثة في منطقة الارحاء من الدهليزي
- الجدار الخلفي الخارجي للجيب الفكي والغشاء المخاطي المغطي

الأعصاب المستهدفة: الأعصاب السنخية الخلفية العلوية في منطقة دخولها في الأنفاق السنخية العلوية على الحدبة الفكية.

طريقة تنفيذ الحقنة:

- الإبر قصيرة 24 ملم: وهي التي ينصح باستخدامها، ولكن من الممكن استخدام الإبر الطويلة أيضاً.
- توجيه الشطب باتجاه العظم.
- فم المريض نصف مغلق.
- تبعيد الخد حتى يظهر عمق الميزاب الدهليزي مقابل الأرحاء.
- يتم غرز الابرة في عمق الميزاب الدهليزي وبعيدا عنه باتجاه الخد 2 مم مقابل منتصف الرحى الثانية العلوية.
- تشكل الابرة زاوية 45 مع مستوى اطباق الأرحاء العلوية و45 مع العظم السنخي.
- تدفع الابرة ببطء نحو الأعلى، والخلف، والداخل بحركة واحدة.
- عمق الدخول 16 مم (ثلثي طول الابرة القصيرة أو نصف الابرة الطويلة)
- بعد الرشف يتم حقن 1.5 مل من المحلول المخدر.

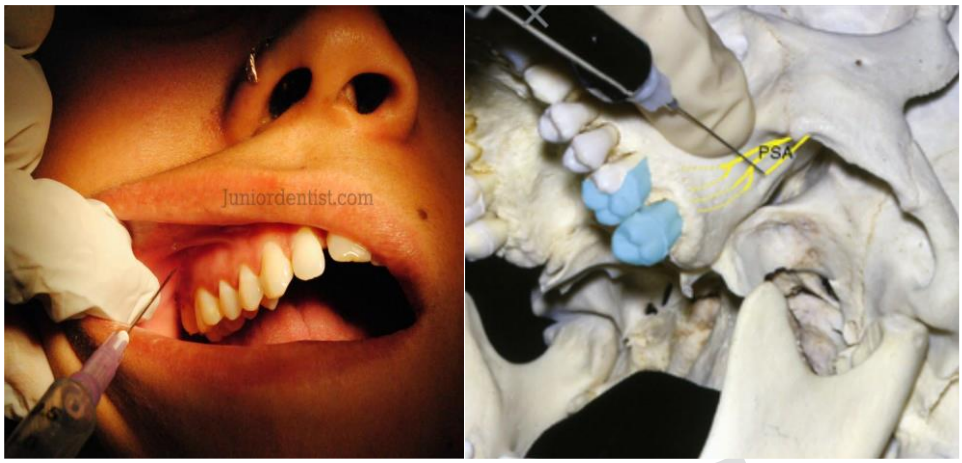

الحقنة الحنكية الخلفية:

الاستطبابات:

- الأعمال الجراحية على قبة الحنك
- قلع الارحاء والضواحك على الفك العلوي/حقنة داعمة
- تحقيق الإرقاء الدموي على قبة الحنك

موقع الثقبة الحنكية الكبيرة:

على العظم: تقع الثقبة في القسم الوحشي من الصفيحة الأفقية لعظم الحنك في منطقة اتصاله مع الارتفاع السنخي للفك العلوي وعلى بعد 8 مم من الحافة السنخية.

على الغشاء المخاطي: تقع بشكل عام مقابل الرحى الثالثة العلوية إلى الأمام قليلاً.

يحدد مكانها في منتصف الخط العمودي المقام من منتصف الحافة اللثوية للرحى الثالثة الى الخط المتوسط.

طريقة تنفيذ الحقنة:

- الفم مفتوح بشكل واسع.
- توجيه الابرة من الجانب المقابل بين الناب والضاحك الأول وتغرز على بعد 1سم الى الامام والداخل من موقع الثقبة.
- ترسيب بضع قطرات من المادة المخدرة.
- ينقل جسم المحقنة ليصبح موازيا للارتفاع السنخي ويشكل زاوية 45 مع السطح الطاحن للضواحك.
- عمق دخول الابرة 1 سم.
- اجراء الرشف وترسيب 0.5 مل من المحلول المخدر.

المناطق المخدرة:

الغشاء المخاطي المغطي لقبة الحنك من منطقة الرحى الثالثة العلوية وحتى منطقة الناب الموافق.

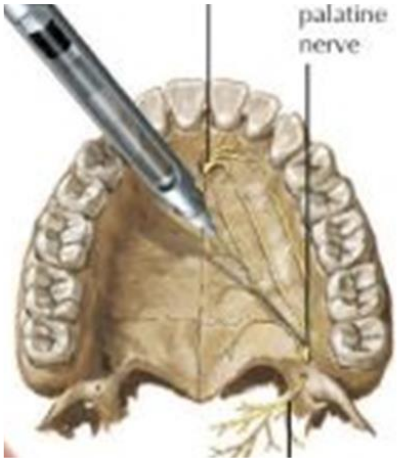

تقنيات قلع جذور الارحاء العلوية:

قلع جذور الرحى الأولى والثانية العلويتين:

- نلجأ للرافعة في قلع جذور الرحى الأولى والثانية العلوية مستخدمين مبدأ الاسفين مع الحركة نصف الدورانية الوحشية الأنسية.
- عند قلقلة الجذر يمكن مسكه بكلابة الجذور العلوية ونخرجه من السنخ.
- إذا لم تتقلقل الجذور فعندئذ نلجأ لفصلها حيث نفصل الجذر الحنكي عن الجذرين الدهليزيين في الاتجاه الأنسي والوحشي ومن ثم نفصل الجذرين الدهليزيين عن بعضهما بالاتجاه الدهليزي اللساني. ثم يتم اخراج كل جذر بمفرده.
- يكون شكل القطع لفصل الجذور على شكل حرف T مقلوب

قلع جذور الرحى الثالثة العلوية:

إذا كانت جذورها بارزة نستطيع امساكها بكلابة الرحى الثالثة العلوية أو كلابة الجذور العلوية.

أما إذا كانت متهدمة فنلجأ للزاوية الأنسية الدهليزية ونستخدم الرافعة العلوية بالتطبيق الأفقي والعمودي (مبدأ الاسفين والعتلة) الصحيح خشية كسر الحدبة الفكية .

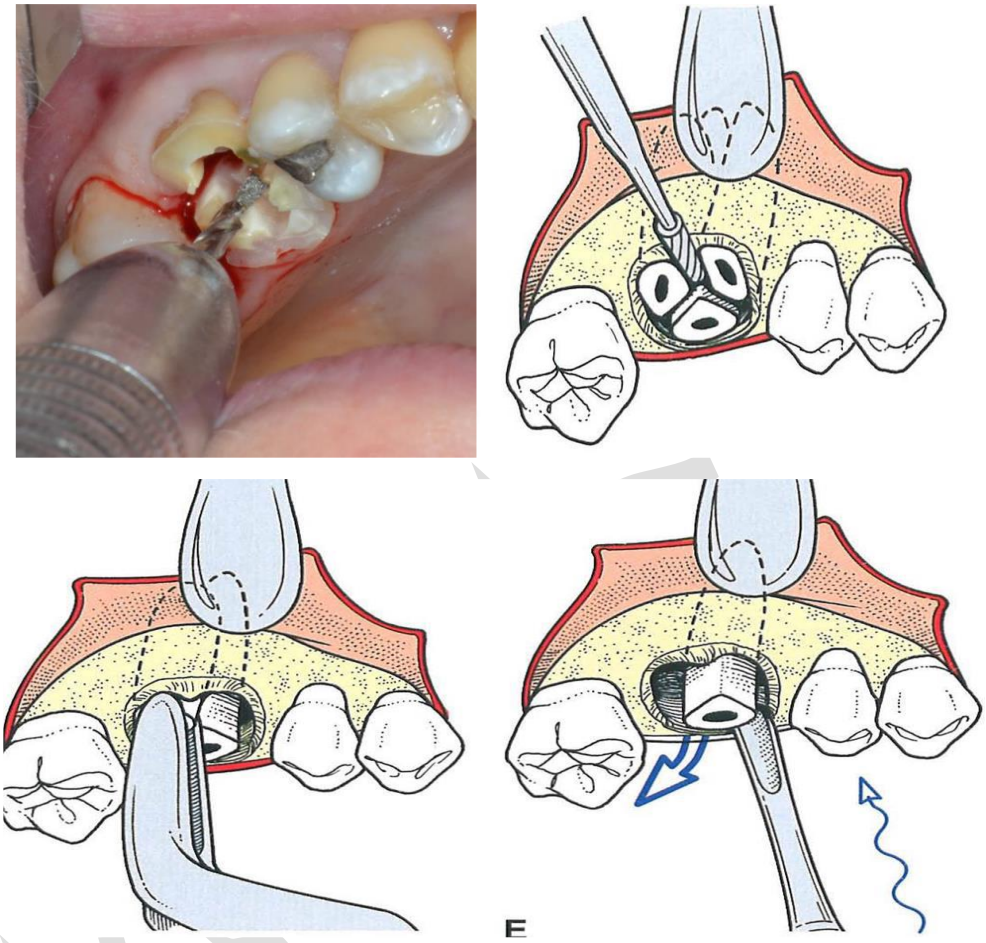
E

رقم الجلسة (4)

الجلسة العملية الرابعة

عنوان الجلسة: حقنة احصار العصب القاطعي وتقنيات قلع جذور الأسنان الأمامية السفلية

الغاية من الجلسة: -تعريف الطالب بإجراءات تنفيذ حقنة احصار العصب القاطعي واستطبابات هذه الحقنة

-تعريف الطالب بتقنيات قلع جذور الأسنان الأمامية السفلية

حقنة احصار العصب القاطعي:

العصب القاطعي هو الفرع الانتهائي المركزي للعصب السنخي السفلي ويكون استمرارا مباشرا للعصب بعد الثقبة الذقنية، يعصب حسيا الاسنان والعظم امام الثقبة الذقنية(قواطع- ضواحك)

العصب الذقني هو الفرع الانتهائي المحيطي للعصب السنخي السفلي ويخرج من الثقبة الذقنية ويعصب حسيا السمحاق والنسج الرخوة أمام الثقبة الذقنية.

احصار العصب القاطعي يؤدي حكماً إلى حصار العصب الذقني.

التقنية:

تحديد مكان الثقبة الذقنية:

- توجد الثقبة عادة بين ذرى الضواحك السفلية وأقرب الى الضاحك الثاني السفلي.
- يتم تحديدها سريريا بالجس الاصبعي للعظم المغطي للأسنان السفلية بدءاً من الرحى الأولى السفلية باتجاه الأمام حيث يكون السطح أملساً حتى نصل الى منطقة الضواحك حيث نلاحظ انخفاض خشن هو الثقبة الذقنية.
- نستخدم ابرة قصيرة

المنطقة الهدف: الثقبة الذقنية

مكان الدخول: الطية المخاطية الدهليزية الى الخلف والأعلى من الثقبة الذقنية

- ندخل بزاوية 45 في عمق الميزابة الدهليزية الى الخلف والاعلى ب 1 سم من الثقبة الذقنية
- تدفع الابرة نحو الأسفل والأمام والداخل حتى الاصطدام بالعظم حيث يكون عمق الدخول 5-6 مم.
- بعد الرشف يتم حقن 0.6 مل من المادة المخدرة.
- التمسيد من الخلف والأعلى نجو الأمام والداخل لضمان وصول المخدر الى منطقة تفرع العصب القاطعي.

تقنيات قلع جذور القواطع والضواحك السفلية

قلع جذور الأسنان الستة الامامية السفلية:

- إذا كانت الجذور بارزة نستخدم كلابة الجذور أما إذا كانت الجذور قابلة للتفتت فنلجأ لاستخدام الروافع.
- يمكن هنا استخدام الرافعة المستقيمة العلوية بمسكة الأصابع وندفعها ذرويا باتجاه الرباط السني ونقوم بعملية دورانية باتجاه الدهليزي وعكس عقارب الساعة.
- كما يمكن استخدام الروافع المعوجة بحركة عتلة لإنجاز نفس العمل كروافع كراير.

قلع جذور الضواحك السفلية:

- جذور الضواحك السفلية لها شكل مخروطي
- لذلك نستخدم في قلعها الروافع المستقيمة باستخدام مبدأ الاسفين كما في جذور الاسنان الامامية السفلية.
- كما يمكن استخدام الروافع المعوجة بحركة عتلة لإنجاز نفس العمل كروافع كراير.

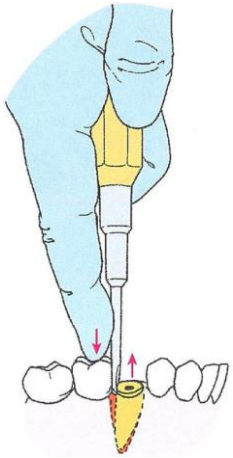

رقم الجلسة (5)

الجلسة العملية الخامسة

عنوان الجلسة: حقنة احصار العصب السنخي السفلي وتقنيات قلع جذور الأسنان الخلفية السفلية

الغاية من الجلسة: -تعريف الطالب بإجراءات تنفيذ احصار العصب السنخي السفلي واستطبابات هذه الحقنة

-تعريف الطالب بتقنيات قلع جذور الأسنان الخلفية السفلية

الأعصاب المخدرة:

- العصب السنخي السفلي: فرع من القسم الخلفي للعصب الفكي السفلي
- العصب القاطعي والعصب الذقني
- العصب اللساني (في معظم الأحيان)
- العصب الشدقي (في معظم الأحيان)

المناطق المخدرة:

- الأسنان السفلية حتى الخط المتوسط
- جسم عظ الفك الأسفل- الجزء الخلفي من الرأد
- الغشاء المخاطي الى الامام من الارحاء السفلية (تخدر العصب الذقني)
- الثلثين الأماميين من اللسان وقاع التجويف الفموي (تخدر العصب اللساني)
- السمحاق والنسج الرخوة الساترة للصفيحة السنخية السنية (تخدر العصب اللساني)

المعالم الموجهة للحقن:

ناحية الغرز: السطح الأنسي (الداخلي لرأد الفك السفلي)

المنطقة الهدف: الجدار الخلفي للميزابة الفكية

المعالم الموجهة للحقن:

- **الثلم المنقاري**
- **الرفاه الجناحي الفكي**
- **ذروة الوسادة الدهليزية**
- **الميزابة الجناحية الفكية**

- **مستوى الاطباق للاسنان الخلفية السفلية**

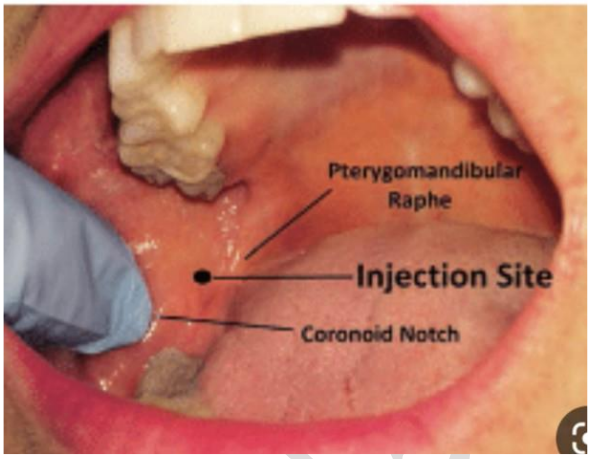

التكنيك:

العصب المستهدف: العصب السنخي السفلي عند نقطة دخوله ضمن القناة السنية السفلية وقبل ان يدخل ضمن الثقبة

مكان الحقن:

- يوجد 3 معايير أساسية لتحديد نقطة الحقن:
  - المستوى العمودي (ارتفاع مستوى الحقن): يتم تحديده عن طريق:
  - الثلم المنقاري- مستوى الاطباق
  - المستوى الأمامي الخلفي : إلى الأمام أو الخلف من منطقة معينة والذي يحدده الرفاه الجناحي الفكي
- زاوية الدخول(اتجاه الابرة): من فوق الضواحك المقابلة
- تقاطع المستويين العمودي والأفقي هو الذي يحدد نقطة دخول الابرة
- العمق: 20-25 مم
- الإبرة طويلة
- نطلب من المريض فتح الفم بشكل واسع

نحدد مكان دخول الابرة بتحديد المستويات التالية:

- المستوى العمودي: ارتفاع مستوى الحقن والمستوى الأمامي الخلفي (المستوى الأفقي) على الشكل التالي:
- لتحديد المستوى العمودي نضع الاصبع الدليل على الحافة الأمامية للرأد ونتحسس أعمق نقطة عليه وهي الثلم المنقاري(ارتفاع مستوى الحقن)
- المستوى الأمامي الخلفي يحدده الرفاه الجناحي الفكي.

- الخط الوهمي الذي يمتد من منتصف الاصبع وهي ضمن الثلم المنقاري إلى نقطة التقائه مع الرفاه الجناحي الفكي.
- (نقطة التقاء هذين المستويين في الميزابة الجناحية الفكية تكون نقطة دخول الابرة وعادة تكون هذه النقطة هي ذروة الوسادة الدهليزية)
- هذا الخط يكون موازياً لمستوى اطباق الأرحاء السفلية واعلى منه 6-10 مم
- يتم توجيه الابرة من زاوية الفم المقابلة فوق الضواحك وبشكل عمودي على النقطة المحددة
- ندخل الابرة حتى الاصطدام بالعظم بعمق دخول 20-25 مم، نعود إلى الوراء 1 مم لإخراج رأس الابرة من السمحاق
- نقوم بحركة أو حركتي رشف ثم نحقن 1.5 مل من المادة المخدرة ويتم الحقن ببطء حوالي 60 ثانية
- نعود نصف مسافة عمق الدخول لتخدير العصب اللساني

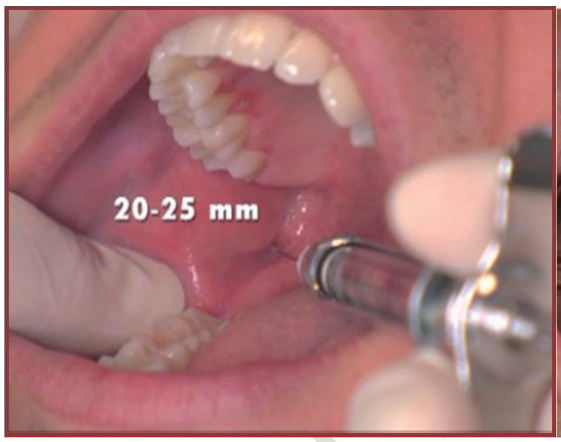

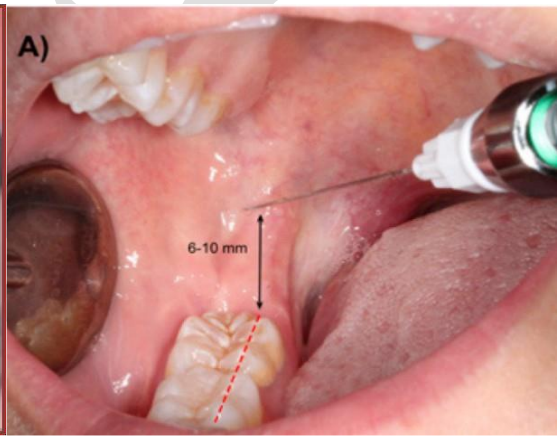

تخدير العصب الشدقي:

- نستخدم ابرة طويلة
- مكان الحقن: الغشاء المخاطي الى الوحشي والدهليزي من الرحى الأخيرة في القوس السنية
- هذه الحقنة لتخدير النسج الرخوة فقط في دهليز الفم مقابل الأرحاء السفلية.

تقنيات قلع جذور الارحاء السفلية:
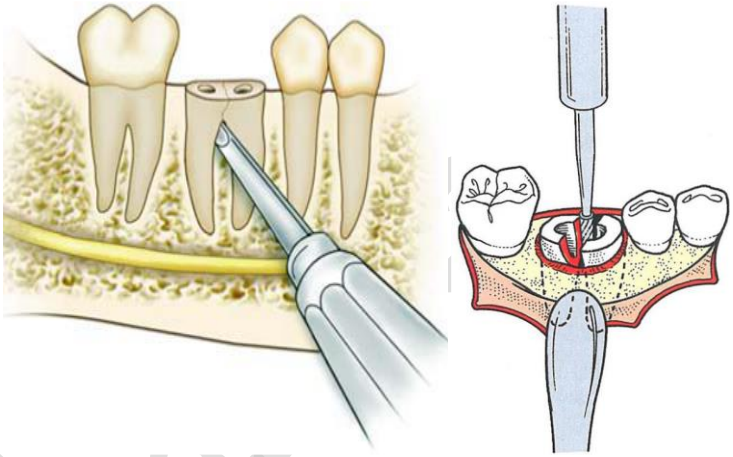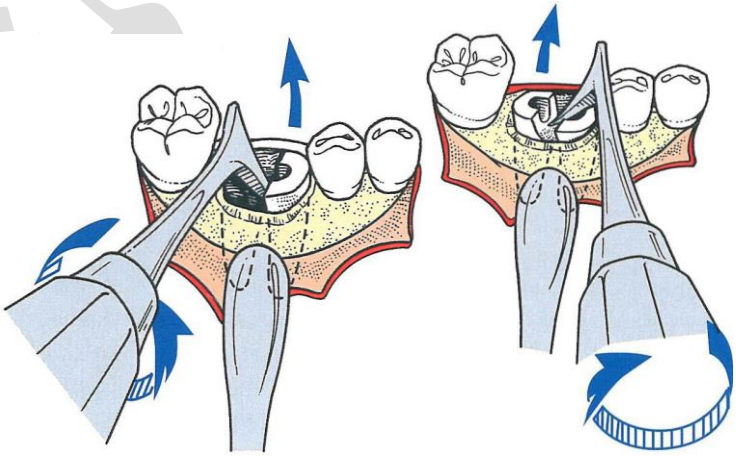
- إذا ما كانت الجذور متصلة فلابد من فصلها ويكون الفصل باستخدام السنبلة من الدهليزي الى اللساني
- ثم نزيل كل جذر على حده حيث يزال الجذر الأول بواسطة الرافعة المعوجة حيث ترتكز على الجذر الآخر.
- بعد إزالة الجذر الأول نزيل الجذر الثاني المتبقي بواسطة الرافعة الأخرى باستخدام ارتكاز على المسافة بين السنية الفاصلة في عمق السنخ الفارغ ودفعها نحو الحاجز السنخي بين السني والجذر المتبقي وبالتالي ازالته من سنخه.