تشخيص ومعالجة الآفات الرخوة في الحفرة الفموية

Diagnosis and Treatment of soft Lesions In Oral Cavity

Dr. Lama Hammoud

PhD in Oral and Maxillofacial Surgery

الأورام Tumors

هي عبارة عن فرط تصنع في النسج ناتج عن زيادة عدد الخلايا أو زيادة حجمها

تختلف أورام الفم والفكين والنسج الرخوة للوجه والعنق من حيث منشأها النسيجي وبنائها المورفولوجي وسيرها السريري، ويشكل ذلك صعوبةً كبيرةً في إيجاد تصنيف واحد معتمد لهذه الأورام.

- ❑ بشكل عام تصنف هذه الأورام من حيث منشأها النسيجي إلى:
  - أورام ذات طبيعة نسيجية ظهارية Tumors of Epithelial Tissue Origin.
  - أورام ذات طبيعة نسيجية ضامة Tumors of Connective Tissue Origin.
- ❑ كما تقسم هذه الأورام من حيث سيرتها السريرية إلى:
  - أورام سليمة Benign .
  - أورام خبيثة Malignant.
- يمكن مشاهدة عدد من الأورام المرتبطة ارتباطاً وثيقاً بالجهاز السني «أورام سنية المنشأ Odontogenic Tumors» تتباين من حيث بنيتها بتباين العناصر النسيجية المشكلة للأسنان.

الورم الليفي Traumatic fibroma:

- لا يعتبر الورم الليفي ورم حقيقي، إنما آفة فرط تصنع ارتكاسية التهابية تنشأ من النسيج الضام .
- تنشأ عادة في باطن الخد، اللثة، اللسان وقبة الحنك، وهو عادة غير مصحوب بأعراض، وينسب إلى تخريش مزمن أو إلى رض متكرر نتيجة العض أو جهاز متحرك سيئ الصنع.

سريرياً: تورم بحدود واضحة، بطيء النمو ولون طبيعي وفي بعض الحالات يأخذ لون أبيض نتيجة فرط التقرن الناجم عن التخريش الحاصل.

- سطح الورم ناعم ذو ملمس مطاطي طري أو قاسي على الجس وله شكلان لاطئ ومعنّق بقطر من ٠.٥ الى ١.٥ سم وبعضها يصل إلى عدة سنتيمترات .

لاطئة

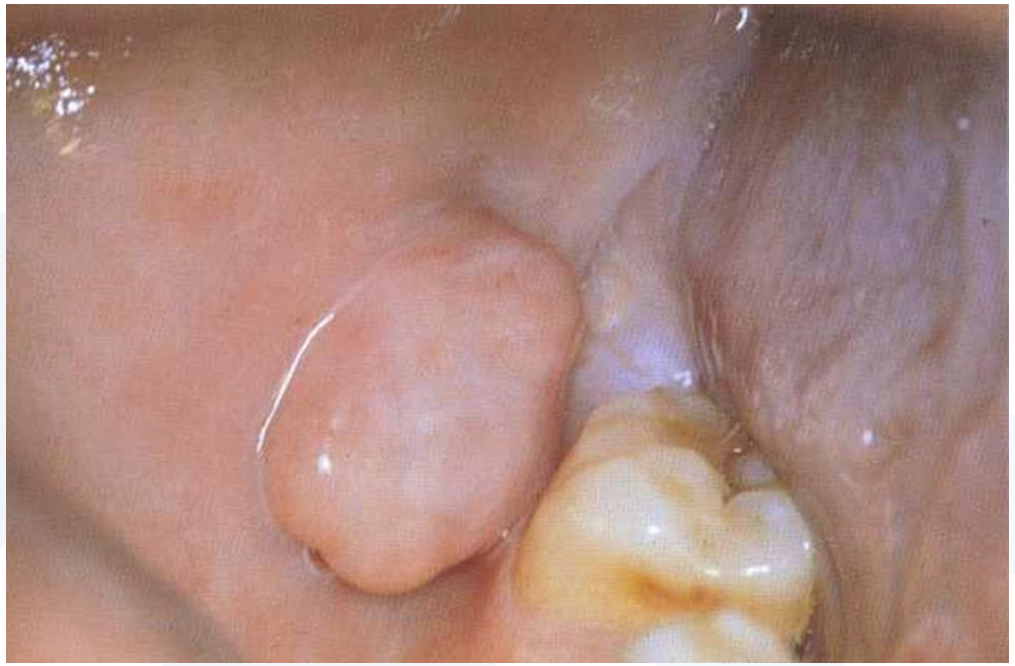

معنقة

الورم اللّيفي Fibroma

في حال وجودها على اللثة تدعى بثعة ليفية.

العلاج : يكون بإزالة العامل المسبب للتخريش وإجراء الاستئصال الجراحي.

الاجراء الجراحي : بعد التخدير الموضعي بالارتشاح حول الآفة، الذي يفيد إلى جانب التخدير التخفيف من النزف، يمسك الورم بملقط أليس أو تربط الآفة بخيط جراحي وتُشد للخارج.

باستخدام مشرط ١٥ يجرى شقين بشكل بيضوي حول الآفة ويلتقيان بزاوية حادة ، بعدها تفصل الآفة بواسطة مقص حاد، يجرى تسليخ لحواف الجرح undermining لتسهيل تقريب الحواف ثم تخاط بخياطة متقطعة.

يجب الانتباه إلى بعض النقاط التشريحية أثناء استئصال الورم مثل قناة ستنسون، وارتون، العصب الذقني .

الإنذار: جيد، النكس نادر بعد الاستئصال.

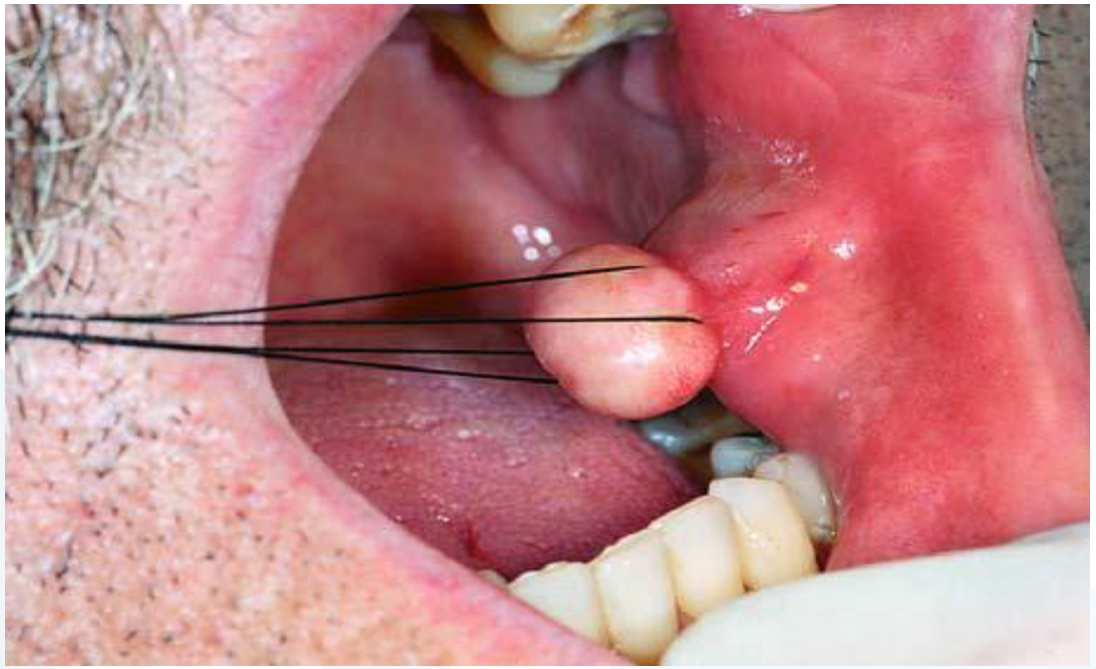

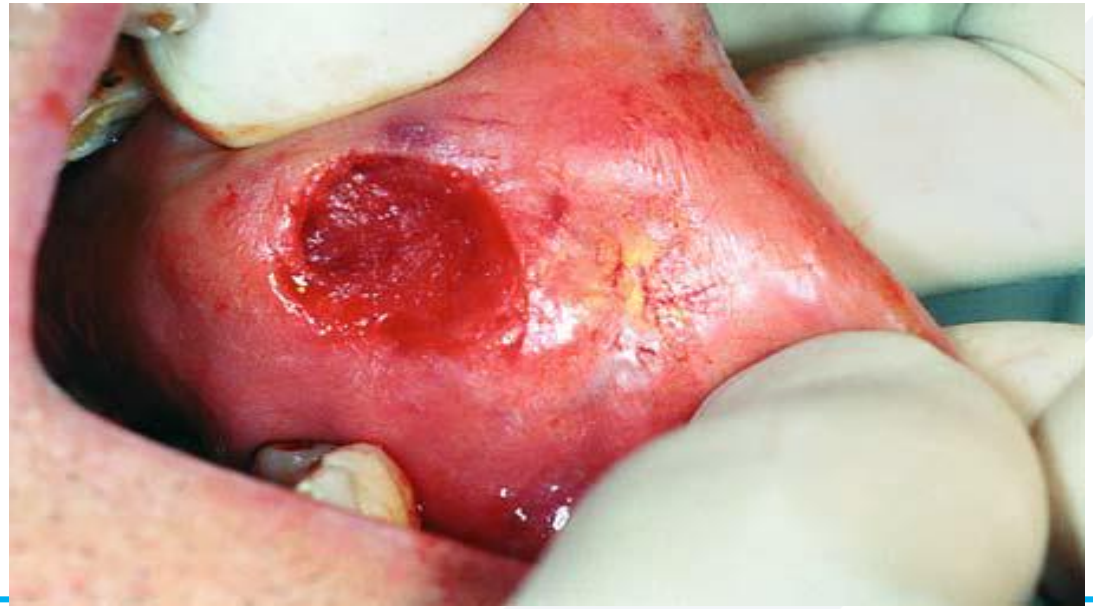

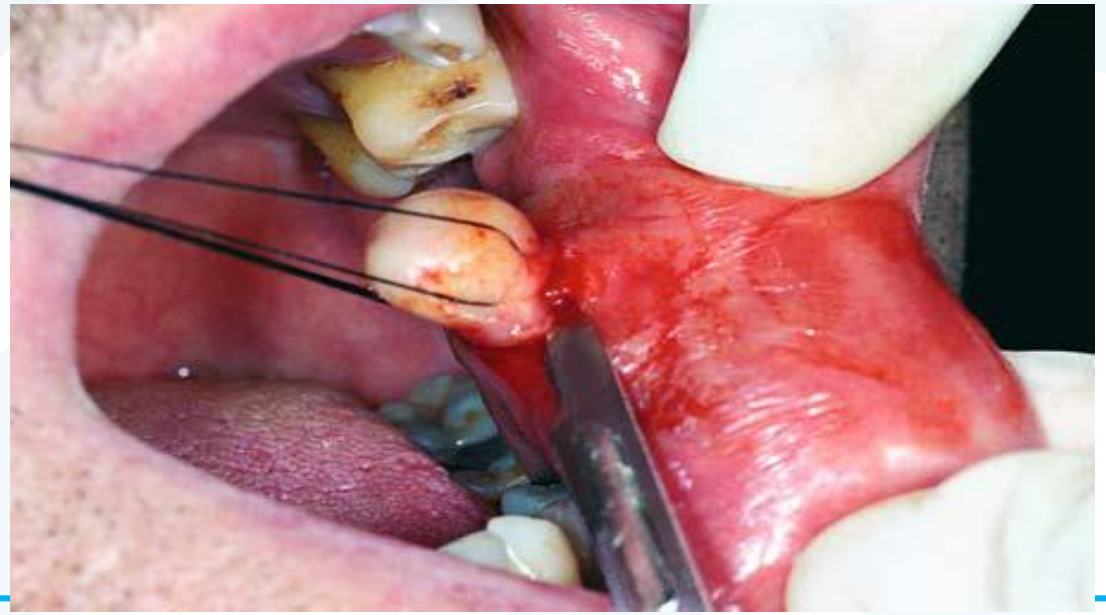

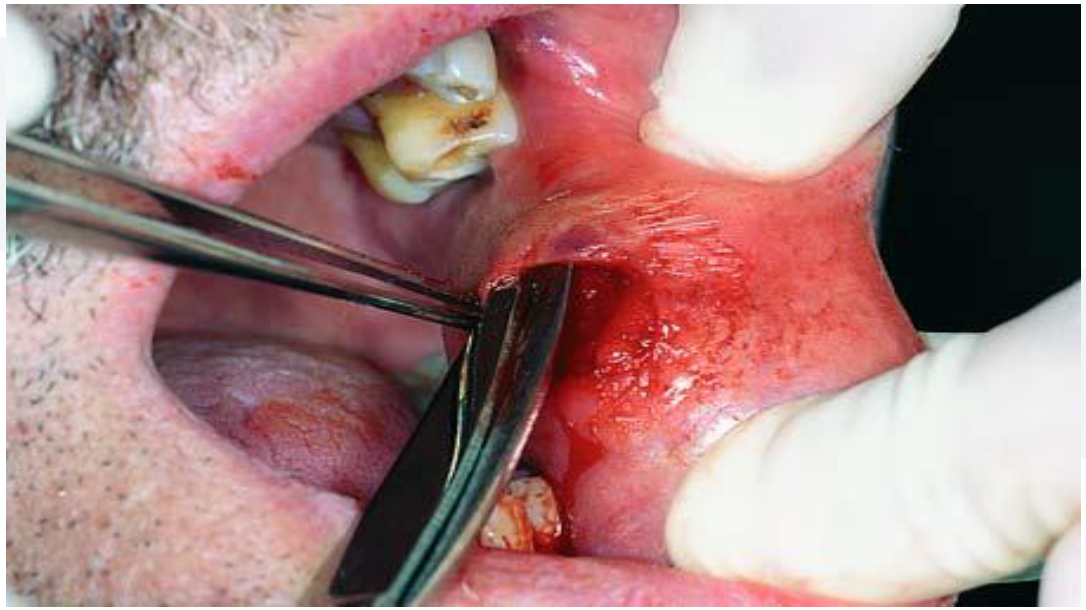

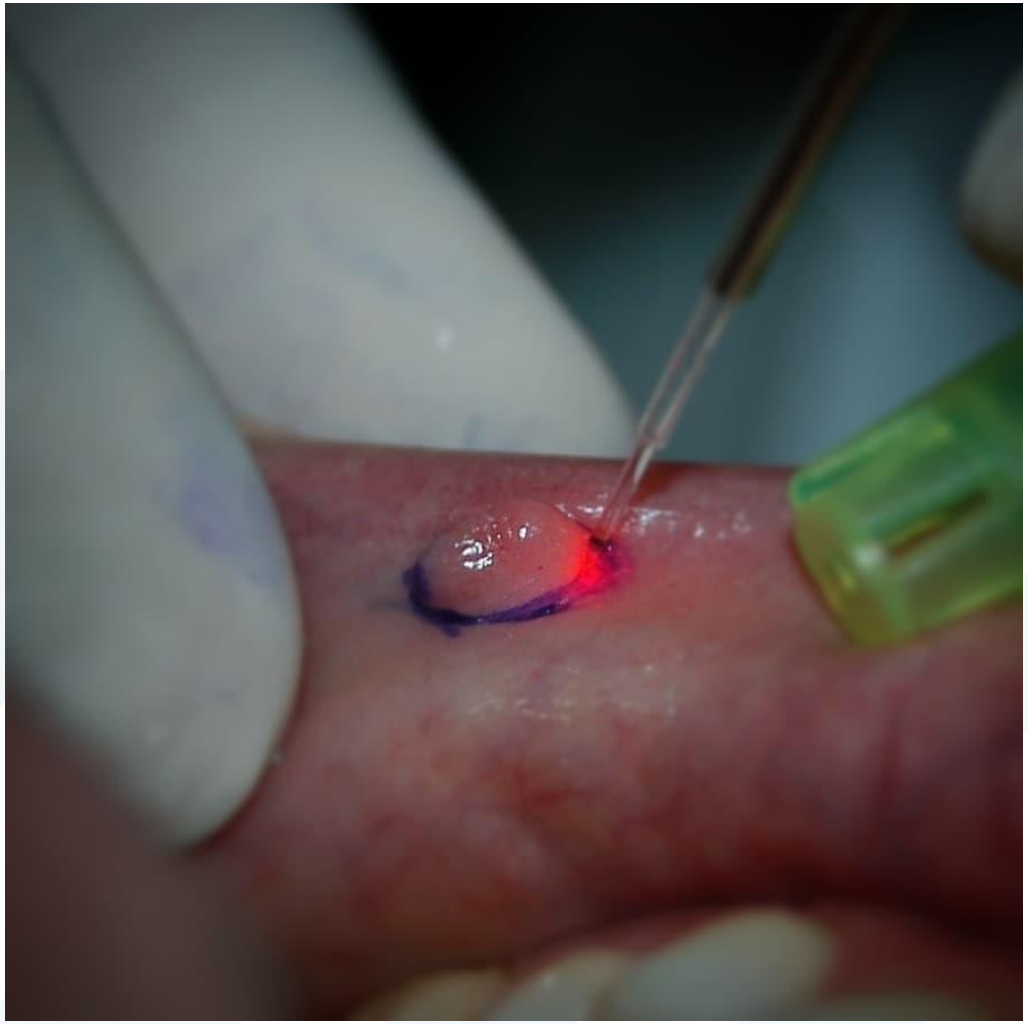

الاستئصال الجراحي بواسطة الليزر

الورم الحليمي Papilloma :

الإصابات:

- توجد في مناطق مختلفة من المخاطيّة الفمويّة (اللسان وتحته والشفاه وحولها، قبة الحنك).
- الأسباب غير محددة بدقة لكن يتهم فيروس الورم الحليمي البشري (HPV).
- شائع الانتشار وأغلب الحالات بين ٣٠ و ٥٠ سنة.
- يحدث عند النساء والرجال بشكل متساوي، ينتقل عن طريق الجنس.

التشخيص: بالفحص النسيجي.

ملاحظات:

يعد نظير الثؤلول الشائع الذي يحدث على الجلد والأعضاء التناسلية.

المظهر السريري:

- كتلة معنّقة (تشبه زهرة القرنبيط) لكن قد تكون لاطئة
- ذات حدود واضحة
- سطح متعرج خشن
- لونها أبيض صدفي عادة لكن قد يكون بلون المخاطية
- لا عرضيّة
- طرية أو قاسية
- ذات حجوم صغيرة
- ينمو بسرعة حتى يصل إلى حجمه الأعظمي ٠,٥ سم لكن قد يصل في بعض الحالات ل٣سم.

الاستئصال الجراحي حيث يتم إزالة الأفة من عنقها، ويُفضل أخذ مسافة أمان ٢ مم، وذلك بواسطة المشرط أو الليزر أو الكي الكهربائي

الورم الشحمي lipoma :

- ورم حميد غيرعرضي بطيء النمو عادة محدود ذو قوام عجيني متجانس، شائع على المخاطية الخدية واللسان وقاع الفم.
- يمكن أن يتوضع بعمق في النسج دون أن يترك أثرلوني أما الآفات السطحية فتكون صفراء اللون.

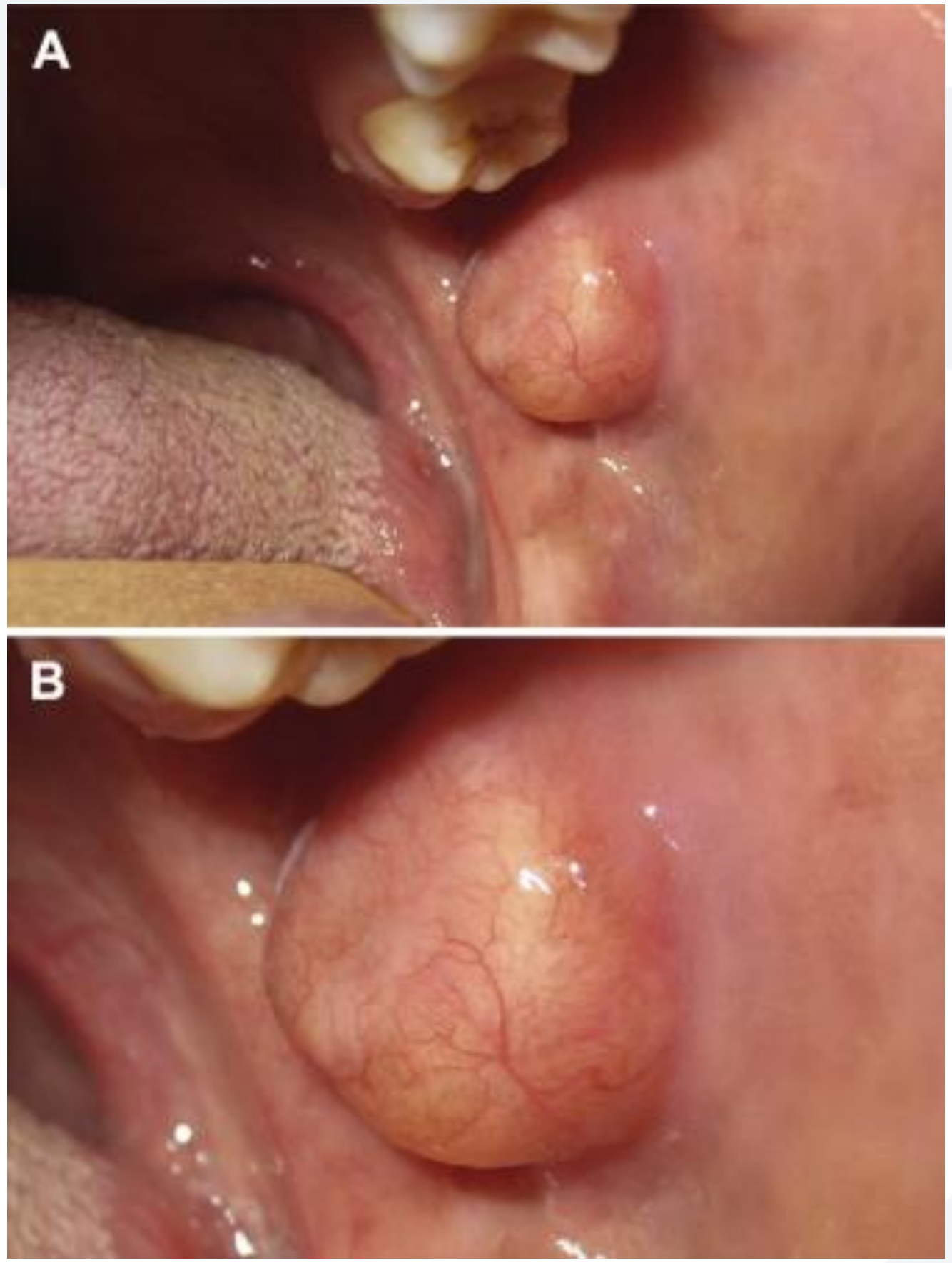

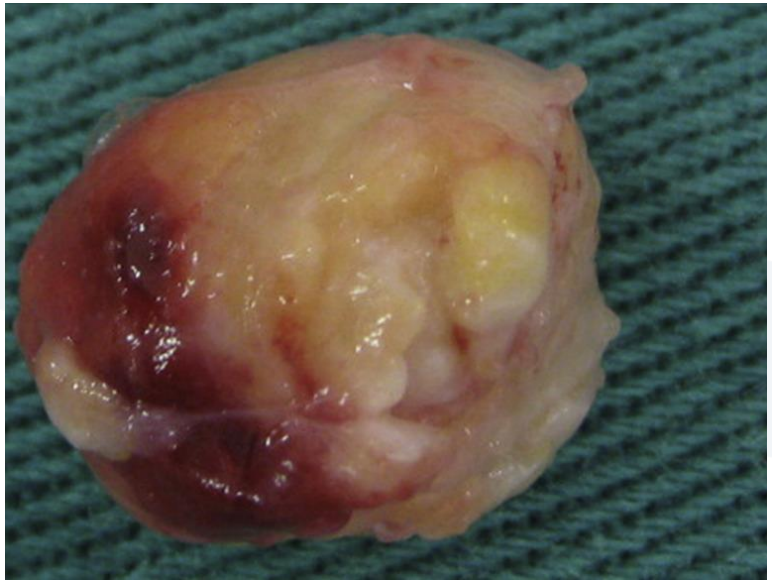

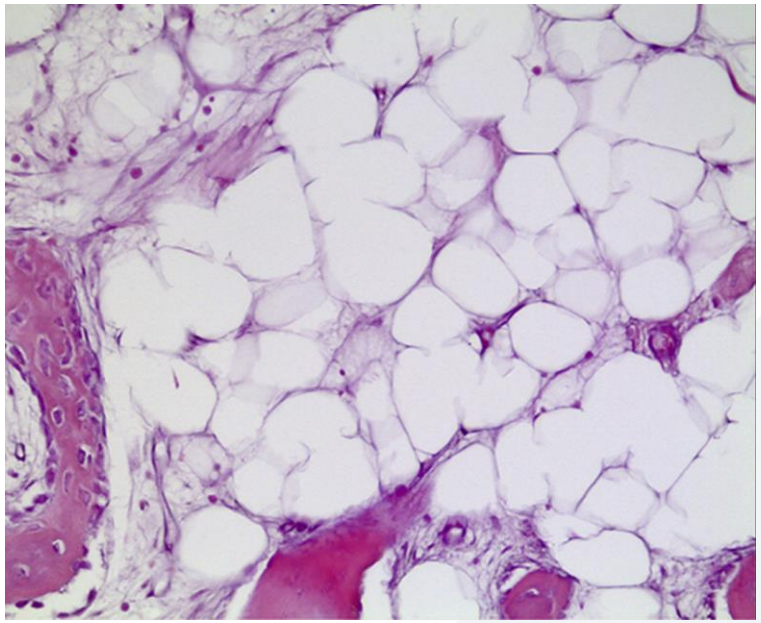

الإصابات:

- أكثر المناطق إصابة في الفم الخد –الشّفة – اللّسان، وخارج الفم أكثر ما يحدث في العنق.
- يلعب التخريش دوراً في حدوثه وقد يكون له علاقة بسوء استقلاب الشحوم مع الاستعداد الشخصي.
- يحدث بأعمار متوسطة.

التشخيص: الفحص النسيجي

ملاحظات:

- غالبا يتر افق مع قصة عائليّة.
- نادر في الحفرة الفمويّة.
- الورام الشحمي هو ظهور أعداد كبيرة من هذه الأورام.
- يبدي هذا الورم تموّج كاذب لأن سطح الورم محاط بمحفظة.

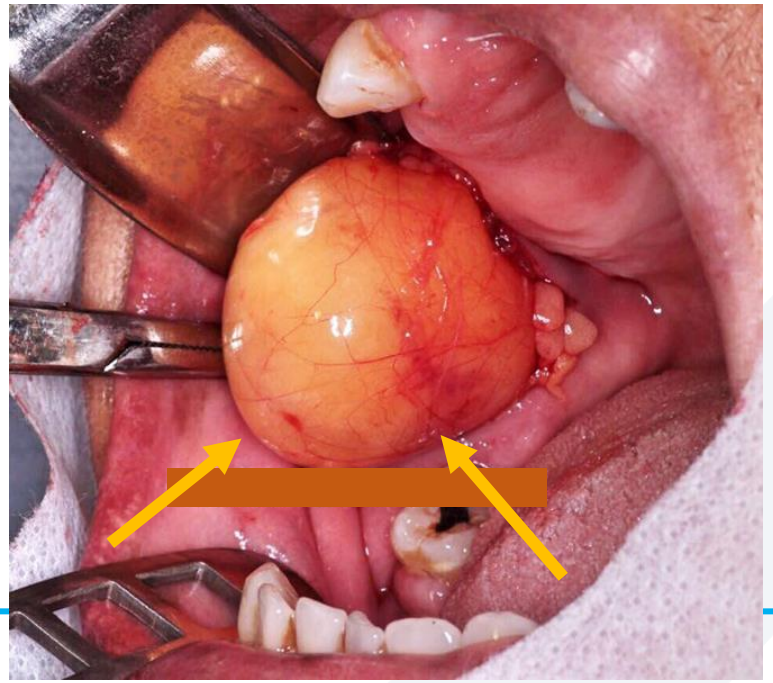

❑ المعالجة:

إذا أصبح مؤلما وازداد حجمه وأصبح متحرك بشدة :

- ➢ - يزال جراحياً عن طريق قطعه أو إجراء شق جراحي سطحي في المخاطية المغطية له ومن ثم عزله واستخراجه، تتم العملية تحت التخدير الموضعي.
- ➢ أو حقن الستيروئيدات أو فسفاتيديل كولين : يعمل على تقليص حجم الورم ولكن لا يزيله بشكل كامل كما يوصى بالحقن خليط من الليدوكائين مع Triamcinolone acetonide ١:١ شهرياً في مركز الآفة قد يفيد في تراجعها.
- ➢ أو شفط الدهون بواسطة إبرة لإزالة الكتلة وينتج عنه ندبة بشكل أقل من إزالته جراحياً.

❑ الإنذار:

جيد ولا ينكس بعد الاستئصال الجراحي.

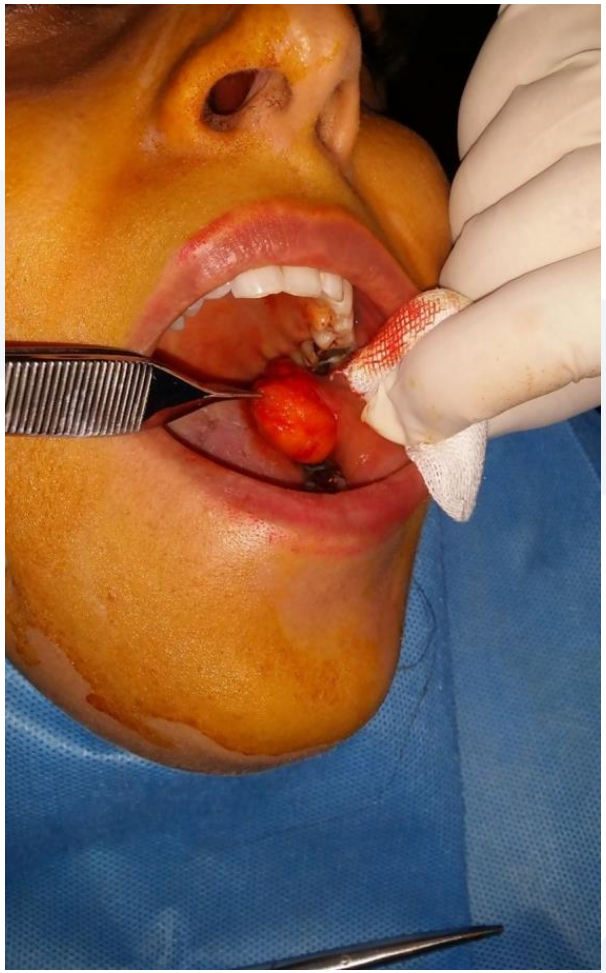

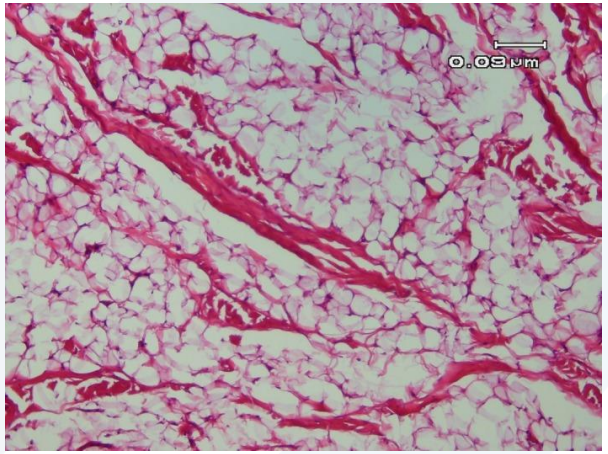
0.09 µm

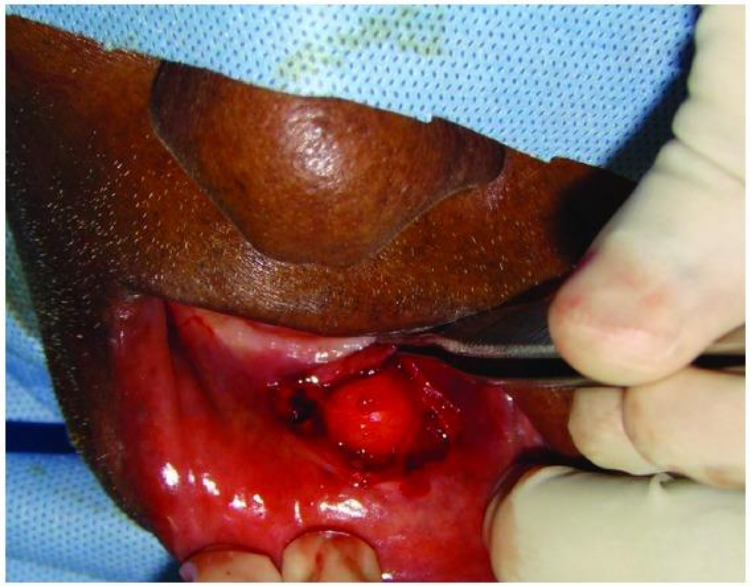

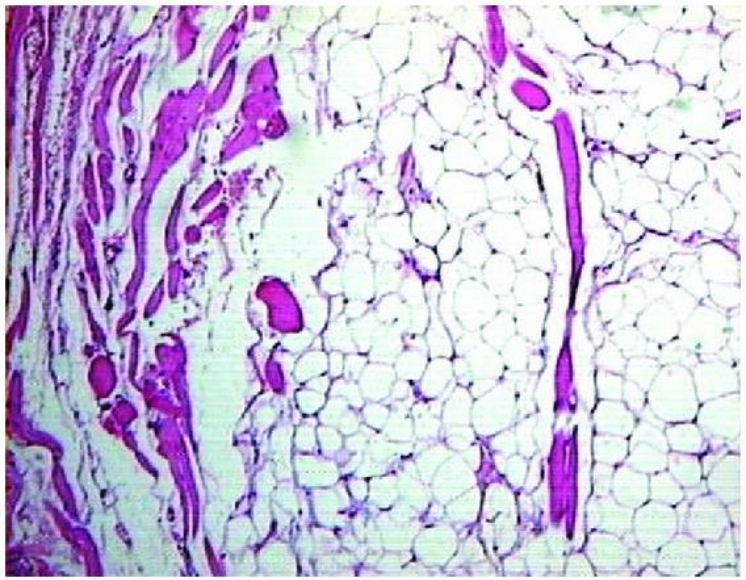

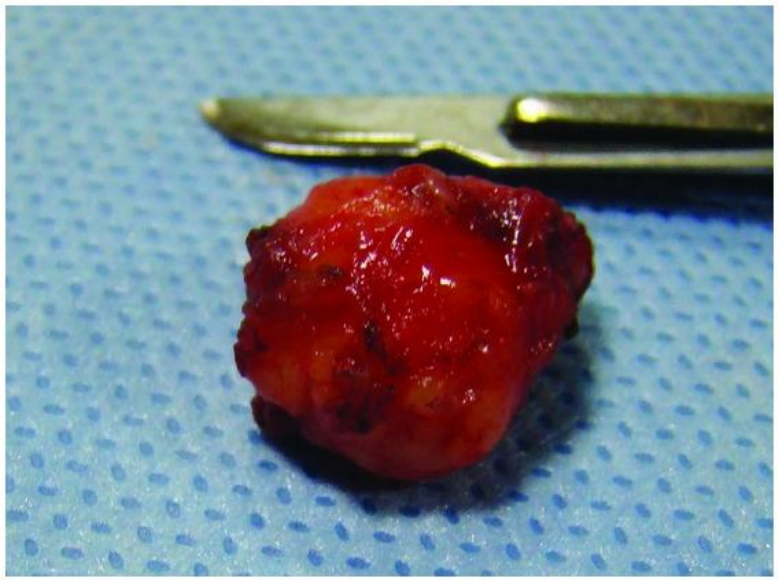

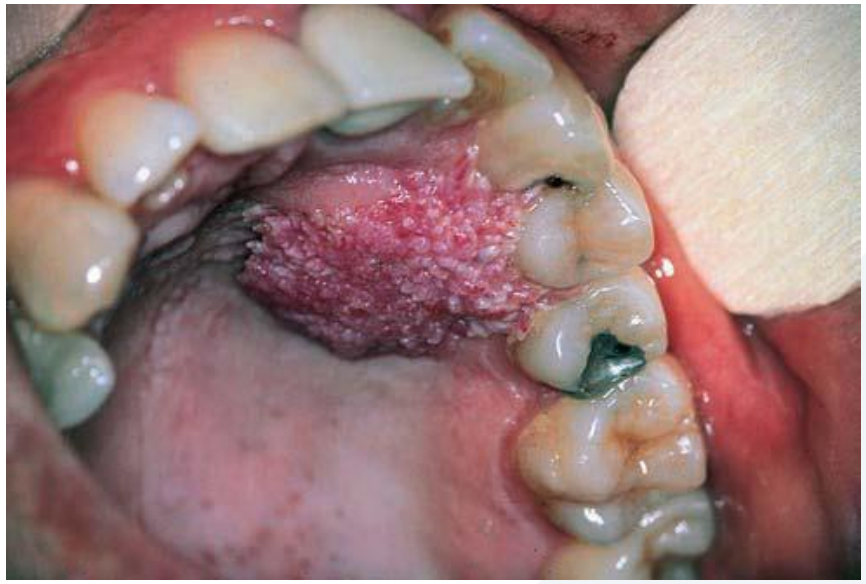

الورم اللقمي المؤنّف

Condyloma Acuminatum

- هو آفة حميدة تنتقل عن طريق الجنس تتوضع عادةً في المناطق التناسلية والشرجية وقد تظهر في الفم.
- الآفة الفموية تكون مفردة أو متعددة وتظهر على شكل كتلة خارجية التنبت ملتصقة بالغشاء المخاطي بدون عنق تشبه زهرة القرنبيط لونه ضارب إلى البياض، تتكرر (ناكسة)، تصيب اللسان، الشفة، الخد، اللثة وقبة الحنك الرخوة.
- حجمها ١-١,٥ سم، تحدث أكثر عند مرضى الآيدز.
- قد تترافق مع آفات في المناطق التناسلية أو تكون معزولة.

الورم الليفي العصبي Neurofibroma

- هو ورم حميد غير شائع يصيب المخاطية الفموية وينشأ من خلايا غمد شوان أو الخلايا المحيطة بالعصب.
- السبب مجهول.
- يظهر على شكل ورم غير مؤلم، معنّق، محدد، قاسي ومغطى بالظهارة الطبيعية.
- قطره ٠,٥-١,٥ سم، يتوضع على المخاطية الخدية، اللسان وقبة الحنك.
- شائع تعدد الاصابة على الجلد والغشاء المخاطي وعنها يسمى الورام الليفي العصبي neurofibromatosis .

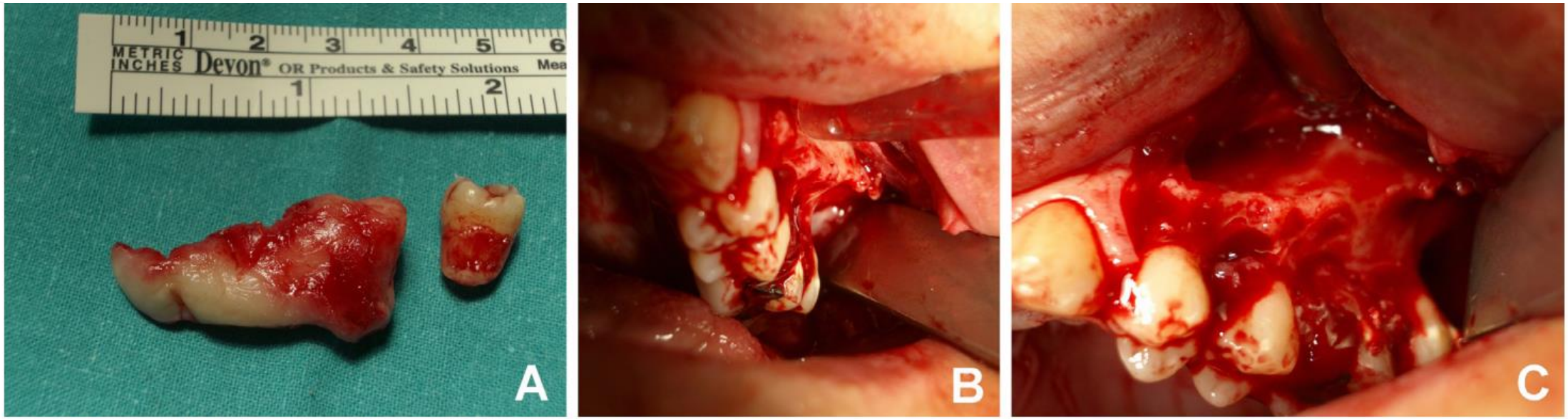

Fig. 2. A: surgical specimen and extracted tooth 2.8; B: bone view after resection of the lesion, frontal view; C: bone view after resection of the lesion, lateral view.

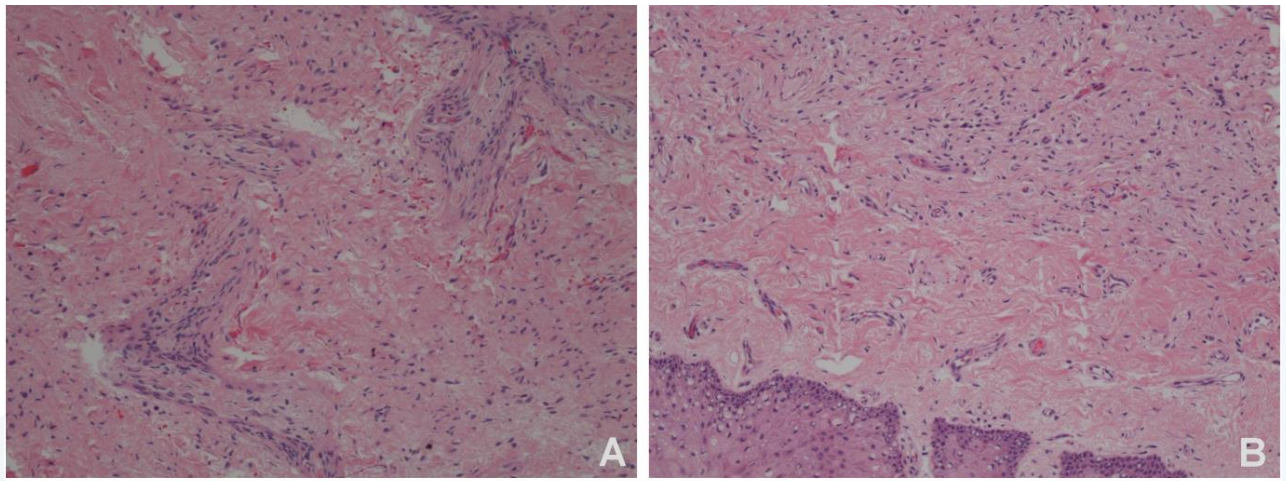

Fig. 3. Hematoxylin & Eosin. 100x. A: among the waved collagen fibers, neurofibroma cells can be appreciated with their nuclei showing a typical fascicular pattern of growth and serpentine; B: beneath the oral mucosa epithelium numerous tumor cells and capillary vessels can be seen among waved collagen fibers.

Neurofibroma & Neurofibromatosis

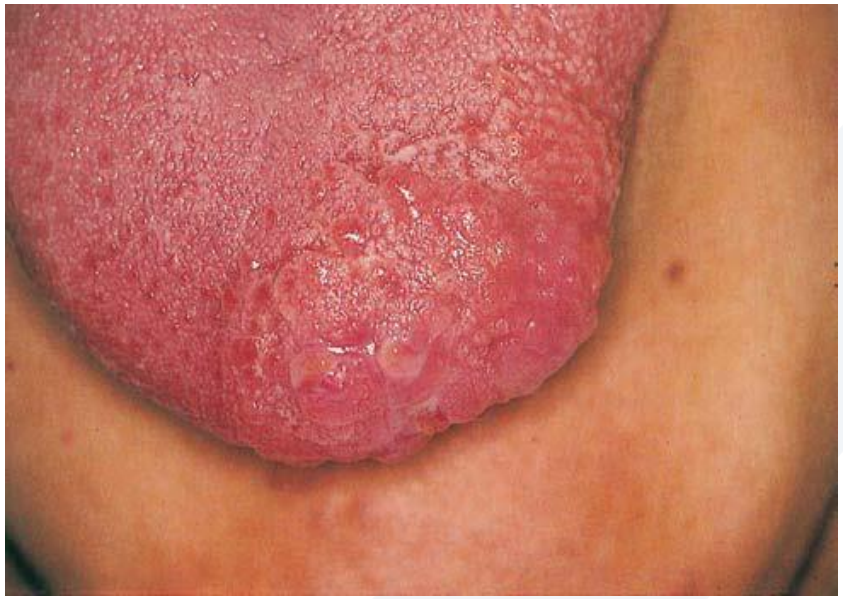

الورم الليفي المحيطي للثة Peripheral Fibroma of Gingiva:

- هو ورم سليم ارتكاسي يتوضع بشكل خاص على اللثة المحيطة بأعناق الأسنان.
- كباقي الاورام الارتكاسية يتشكل هذا الورم بوجود عامل مخرش كالقلح واللويحة الجرثومية الحشوات، التيجان والأجهزة التعويضية سيئة الصنع .
- سريريا: يكون على شكل كتلة لاطئة ذات لون طبيعي وسطح أملس.
- بالفحص النسيجي نلاحظ تشكل جزر عظمية داخل بنية الورم.

- **الاجراء الجراحي:**

تخدير موضعي بالارتشاح حول الآفة ، يجرى شق حول الافة ويحيط بها ، يكون الشق كامل الثخانة حتى العظم ، يتم تسليخ الآفة بمساعدة رافع سمحاق، يروى العظم المكشوف بالسالين ويغطى بضماد لثوي، ويترك للشفاء بالمقصد الثاني.

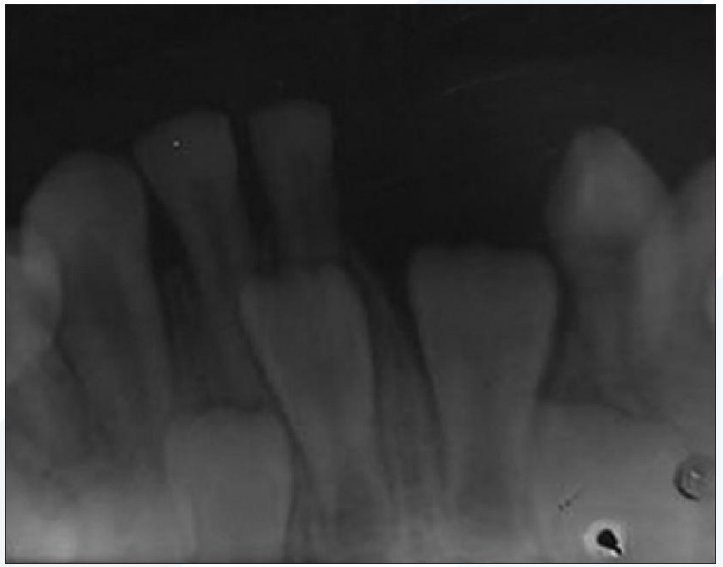

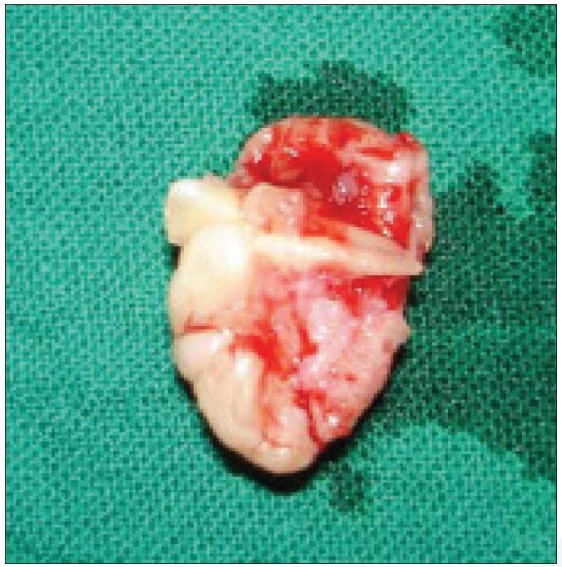

b

b

b

b

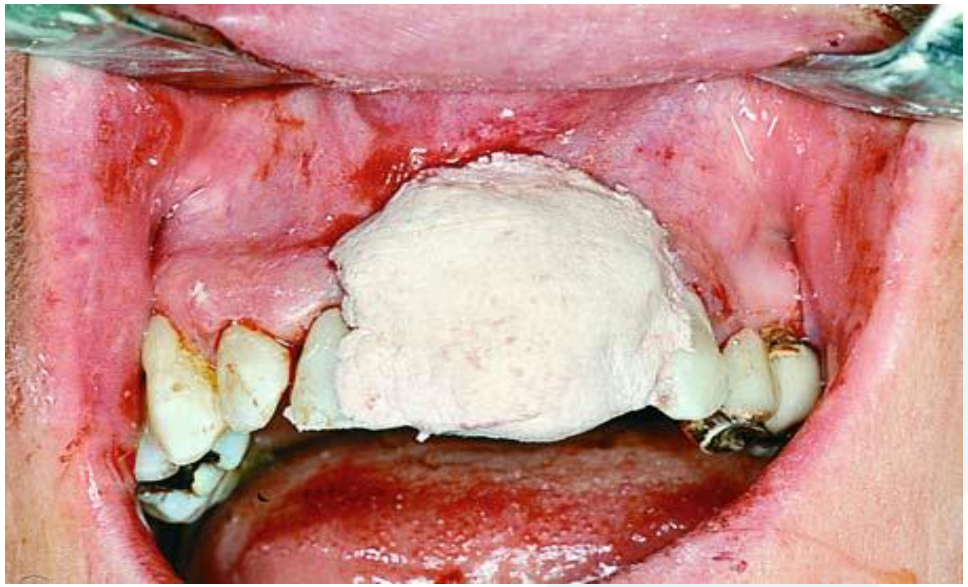

الورم الحبيبي المحيطي ذو الخلايا العرطلة

Peripheral Giant Cell Granuloma

- آفة ارتكاسية تنشأ من السمحاق أو الرباط ما حول السني .
- سريرياً: يظهر كآفة لاطئة أو معنقة ، يتطور عادة في النسج بين الاسنان ، وبشكل استثنائي على اللثة .
- هو كتلة ذات لون أحمر مزرق ، وملمس مطاطي. سطح عقدي، تنزف بسهولة .
- العلاج: يكون بالاستئصال الجراحي مع إزالة العامل المخرش المسبب وتصحيح الأجهزة السيئة الصنع .

العلاج:

- يتم بالاستئصال الجراحي مع أخذ هامش أمان حول الآفة وإجراء تجريف كامل للمنطقة قبل الاستئصال باعتبار أن الآفة ناكسة.
- حيث يتم الاستئصال الجراحي الواسع الموضعي وصولاً للقاعدة العظمية تحت الآفة وينصح بكيها بالكاوي الكهربائي أو بالمواد الكيميائية تجنباً لنكس الورم.
- مع ضرورة قلع الأسنان المجاورة تجنباً للنكس حيث تشير بعض الأبحاث أن الآفة تتشكل من رباط السن.
- تعد هذه الأورام حساسة للمعالجة الشعاعيّة لكن لا ينصح باستخدامها إلا في المناطق البعيدة عن متناول الجراحة.

الاجراء الجراحي:

- تخدير موضعي بالارتشاح حول الآفة ، يجرى شق حول الآفة ويحيط بها ، يكون الشق كامل الثخانة حتى العظم ، يتم تسليخ الآفة بمساعدة رافع سمحاق ، يروى العظم المكشوف بالسالين ويغطى بضماد لثوي .
- في بعض الأحيان نلجأ إلى قلع السن إذا كان هناك تخرب عظمي أو إذا عاد الورم للظهور بعد إزالته.

الورم الحبيبي المتقيح

Pyogenic Granuloma

- آفة شائعة في التجويف الفموي ، وتمثل استجابة تقيحية لتخريش مزمن أورض، ويمكن أن يكون مصدر التخريش من النسج ما حول السنية ، كما أن التغيرات الهرمونية تلعب دورفاعل في حدوثها.
- سريرياً : كتلة مفصصة أوذات سطح ناعم بلون زهري أو أحمروغالباً متقرحة، كتلة لاطئة أو معنّقة، حجمها من بضع مليميترات إلى عدة سنتيمترات.
- تصيب الأطفال واليافعين وأكثرما تشاهد على اللثة. قد تكون مؤلمة ونازفة.
- يحدث عند المرأة الحامل في الشهورالاولى من الحمل ويتراجع بدءاً من الشهر السابع.
- العلاج:
- يجب وصف مضادات حيويّة ومطهرات فمويّة حتى تتراجع الآفة ويزول القيح.
- الاستئصال الجراحي مع إزالة التخريش.

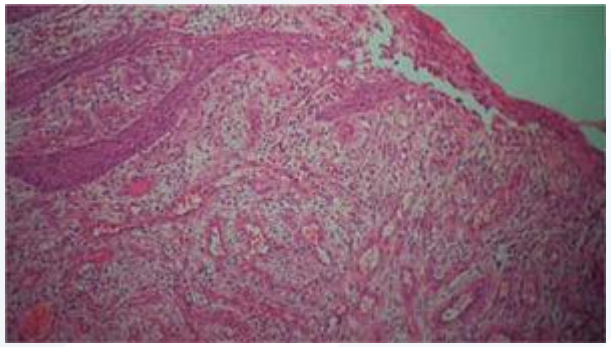

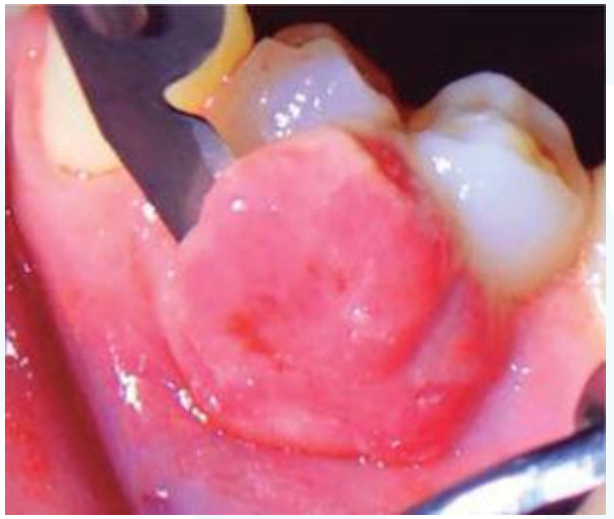

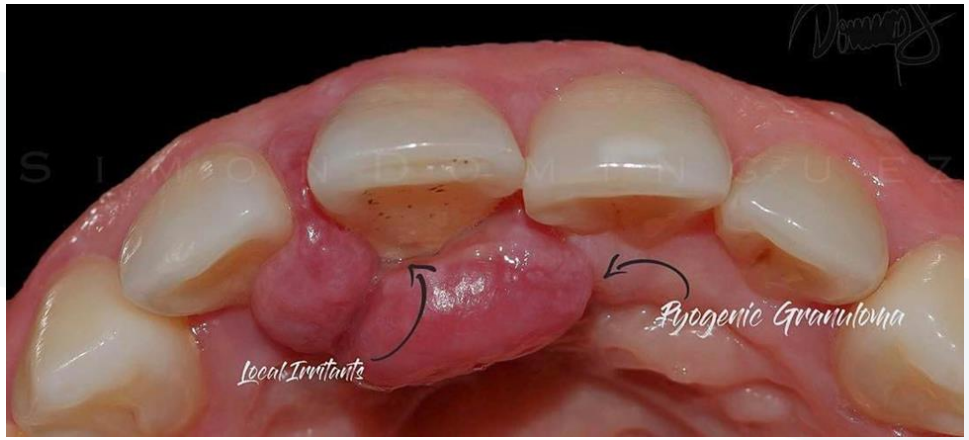

Tumor pregnancy

الضخامة الحملية

الإصابات:

- ✓ وجود لويحة وقلح مع وجود الحمل حيث إنها قد تتراجع بعد الحمل لذلك لا داعي للاستعجال والتداخل الجراحي.

العلاج:

- ✓ إما محافظة (تجريف وتقليح) خلال الحمل.
- ✓ أو جراحيّة: حيث يفضل أن تؤجل لبعد الولادة.
- ✓ لكن الآفة عادة تتراجع تلقائياً بعد الولادة.

فرط التصنع الحليمي الالتهابي

Inflammatory Papillary Hyperplasia

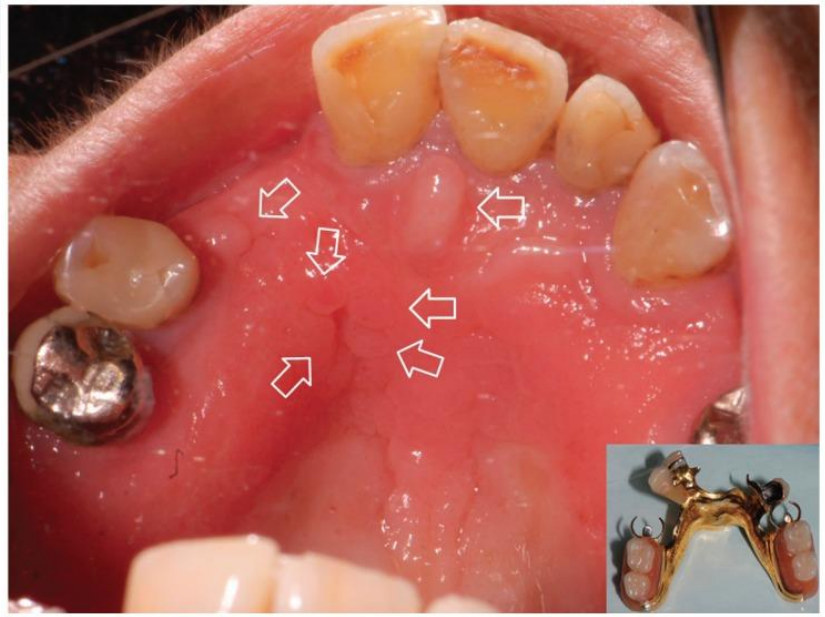

- هي آفة التهابية ارتكاسية تتشكل في أغلب الاحيان من وجود جهاز تعويضي متحرك سيء الصنع مع عناية فموية سيئة وارتداء للجهاز طوال اليوم .
- عادة يتوضع على قبة الحنك الصلبة تحت الجهاز التعويضي، يبدأ بحجم صغير ثم ينتشر ليأخذ مساحة أكبر قد تصل لكامل قبة الحنك، ويمكن أن يتر افق مع إصابة فطرية.
- سريرياً: تظهر الآفة على شكل اندفاعات حليمية أو على شكل الحصى وعلى الرغم من التسمية تكون الآفة شديدة التوعية ومشابهة للنسيج الحبيبي.
- العلاج: ينزع الجهاز التعويضي من الفم ، ويعطى برتوكول عناية فموي .
- إن لم تشف الآفة نلجأ للعلاج الجراحي أو التبخير بالليزر أو المشرط الكهربائي.

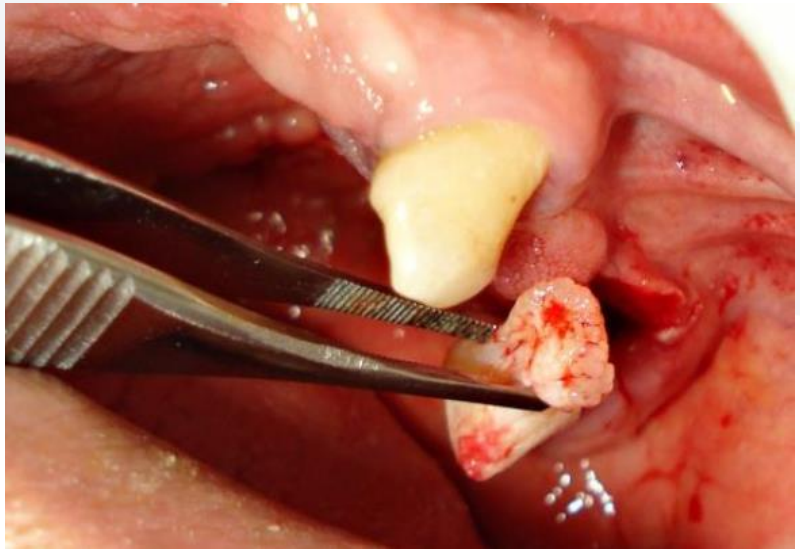

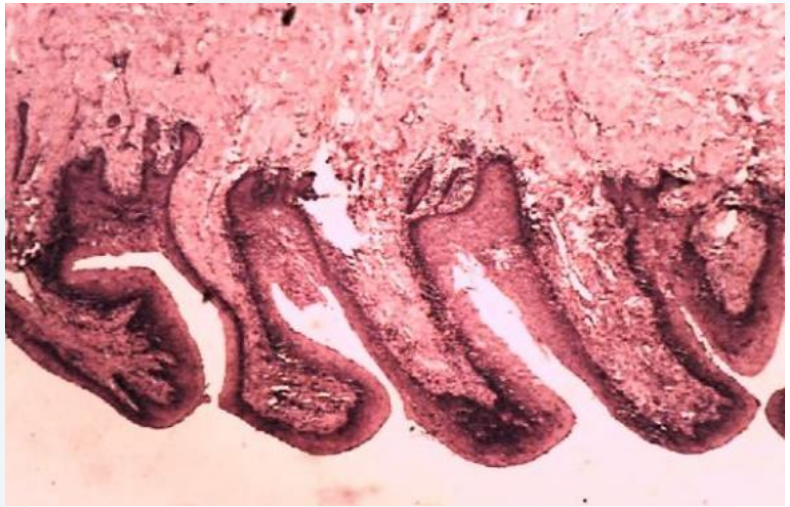

الورم العرقي الدموي Hemangioma

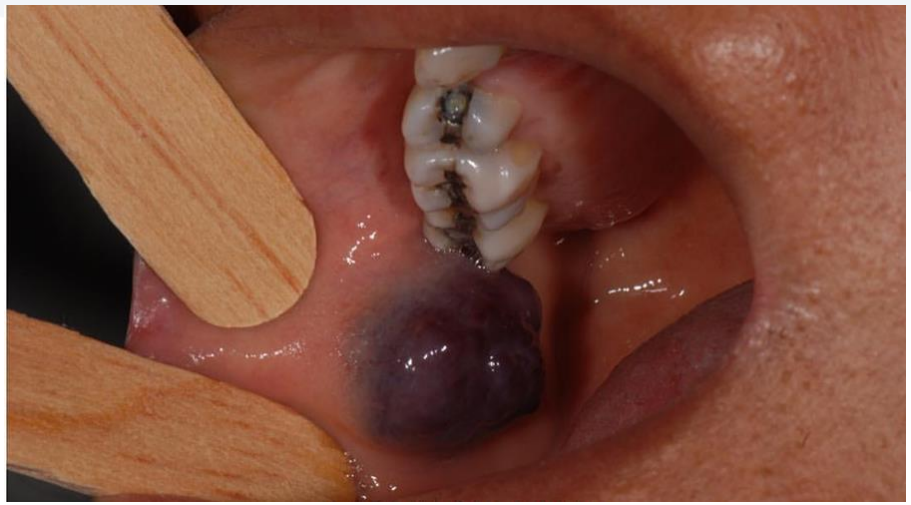

- هو ورم حقيقي يتصف بتكاثر الأوعية الدموية.
- له سير سريري سليم بالرغم من أن بعض أصنافه قد تصل لحجم كبير.
- ذو طبيعة خلقية على الغالب أو يظهر بعد الولادة بزمن قصيرتتطور خلال السنوات اللاح قة وتتراجع مع التقدم بالعمر.
- نسيجيا له شكلين شعري capillary وكهفي cavernous
- تظهر الآفات السطحية على شكل تورم محدود أو منتشر، له أحجام مختلفة ويتوضع على النسيج المخاطي الخدي وباطن الشفاه واللسان والحنك، ويظهر أيضا على جلد الوجه والعنق ، لونها أحمر أو أحمر مزرق، وتتعرض للشحوب عند الضغط .

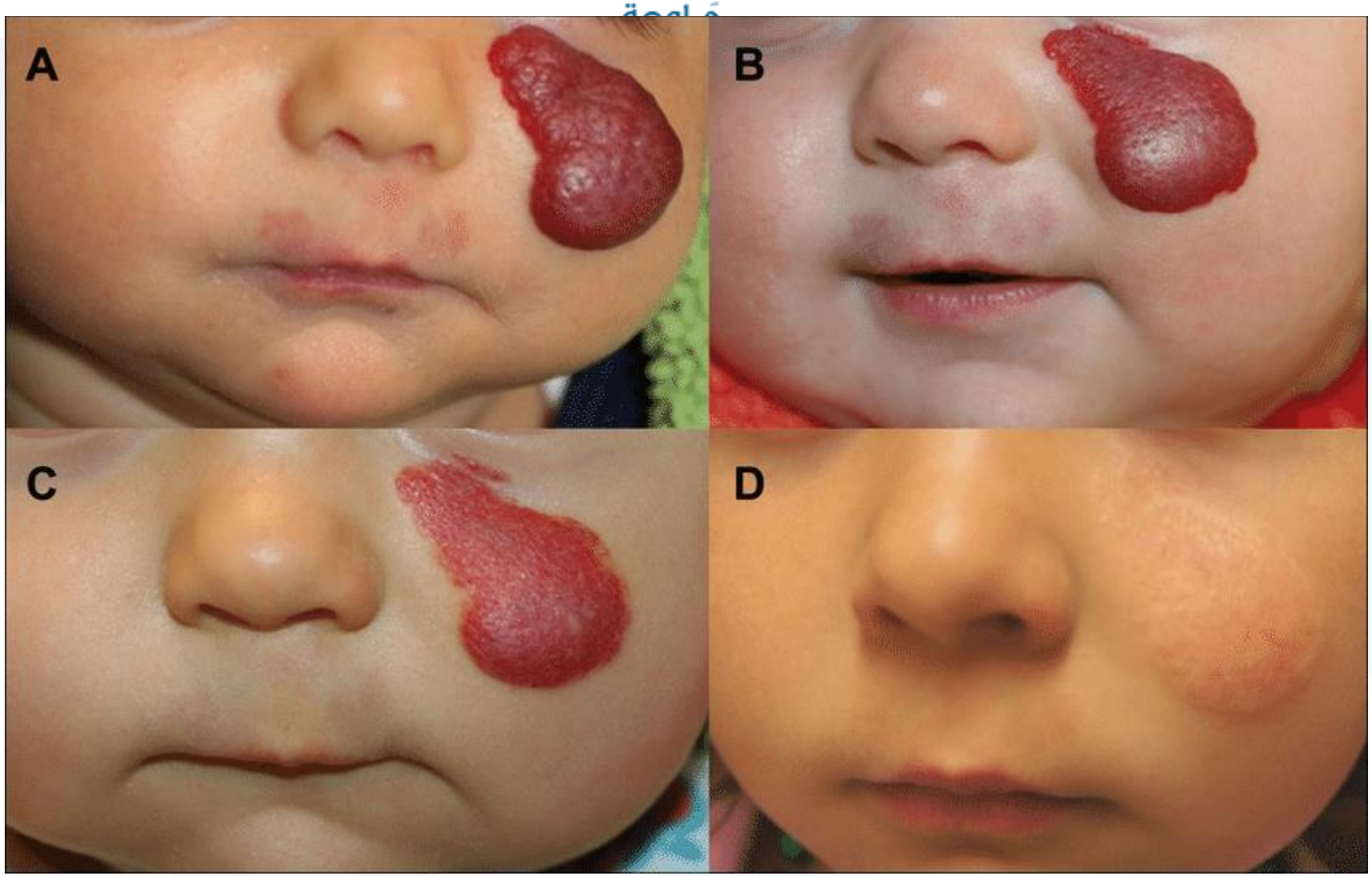
A
B
C
D

- وضعت تصانيف متعددة لهذا الورم تعتمد في أساسها على الشكل التشريحي والسير السريري وهي:
  - الورم العرقي الدموي الشعري Capillary Hemangioma.
  - الورم العرقي الدموي الكهفي Cavernous Hemangioma.
  - الورم العرقي الدموي المتفرع Racemose Hemangioma.
- الورم العرقي الدموي المشترك «اتحاد الشكل الشعري مع الشكل الكهفي، أو اتحاد الشكل الكهفي مع الشكل المتفرع».
- يمكن للورم أن يصيب كافة مناطق الجسم.
- أما داخل الفم فأكثر الأماكن إصابةً هي الشفة، اللسان، دهليز الفم، قبة الحنك، العظام الفكية.

❑يبدو الورم العرقي الدموي المتوضع في نسج الفم الرخوة مشابهاً لتلك الأورام الموجودة في الجلد، ويظهر بشكل منبسط أو مرتفع عن الغشاء المخاطي، ذو سطح أملس أو مفصص ونادراً ما تكون حدوده واضحة.

- يُغطى بغشاء مخاطي أملس قد يتقرح في بعض الأحيان، ذو لون أحمر قاتم أو بنفسجي يزول بالضغط ويصبح شاحباً مبيضاً، ويعود إلى الامتلاء واللون السابق بعد إزالة الضغط.
- عندما تصيب الآفة الشفاه واللسان فإنها تتضخم بصورة كبيرة ويصبح اللسان عرطلاً.
- تشاهد الأورام العرقية الدموية المركزية في سماكة المادة العظمية الفكية وعلى الفك السفلي أكثر من العلوي، وفي ناحية جسم الفك والارتفاع السنخ، وبشكل أقل في الرأد والقسم الذقني.
- كما تكثر إصابة النساء به أكثر من الرجال.
- تتفاوت الصور الشعاعية لهذا الشكل من الأورام كثيراً فقد تبدو على شكل كيس يحيط ببعض جذور الأسنان، أو كورم متعدد الأجواف «قرص العسل Honeycomb Appearance»، وفي بعض الأحيان كامتدادات عظمية شعاعية الشكل تمتد نحو مركز عظمي مخرب.
- التشخيص:
- الرشف بالإبرة الدقيقة يعتبر فحص خلوي لتأكيد التشخيص.
- الأورام المركزية يتم تشخيصها بالحقن الظليل.

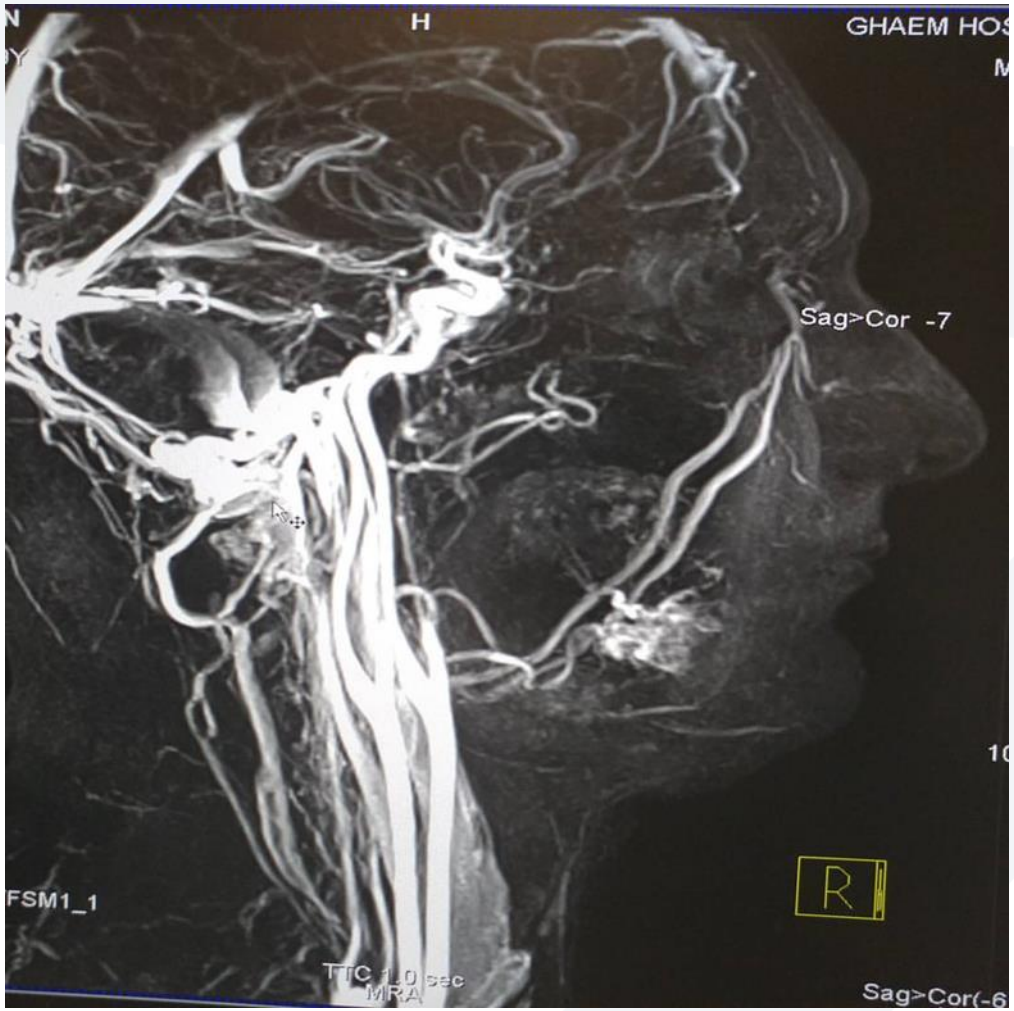
H
GHAEM HOS
Sag>Cor -7
FSM1_1
TTC 1.0 sec
MRA
R
Sag>Cor(-6

العلاج:

- تعتمد المعالجة على حجم الورم فإن كان صغيراً نلجأ إلى الاستئصال الجراحي.
- أما إذا كان كبيراً فيمكن اجراء الاستئصال الجراحي بعد ربط الشريان المغذي للورم أو اصمام هذا الشريان لنتمكن من استئصاله دون حدوث نزف صاعق .
- إن لم نتمكن من إخضاع المريض للجراحة فنلجأ إلى حقن المواد المصلبة حول هذا الورم وضمنه مثل موروات الصوديوم Sodium Morrhuate، أو الكورتيزون، أو يستعمل ثاني أكسيد الكربون الثلجي أو الكحول المطلق.
- الهدف من ذلك حدوث ارتشاف دموي وتندب ليفي لاحق مع ما يعنيه ذلك من نقصان كبير في حجم الورم قد يكفي لوحده أو قد نلجأ للجراحة الثانوية لتحقيق الغايات التجميلية ودون خطر النزف.
- يُعول كثيراً في الوقت الحاضر على أشعة الليزر والتي سهلت كثيراً عملية الاستئصال الجراحي خاصةً الشكل الذي يصيب عظام الفكين.

L

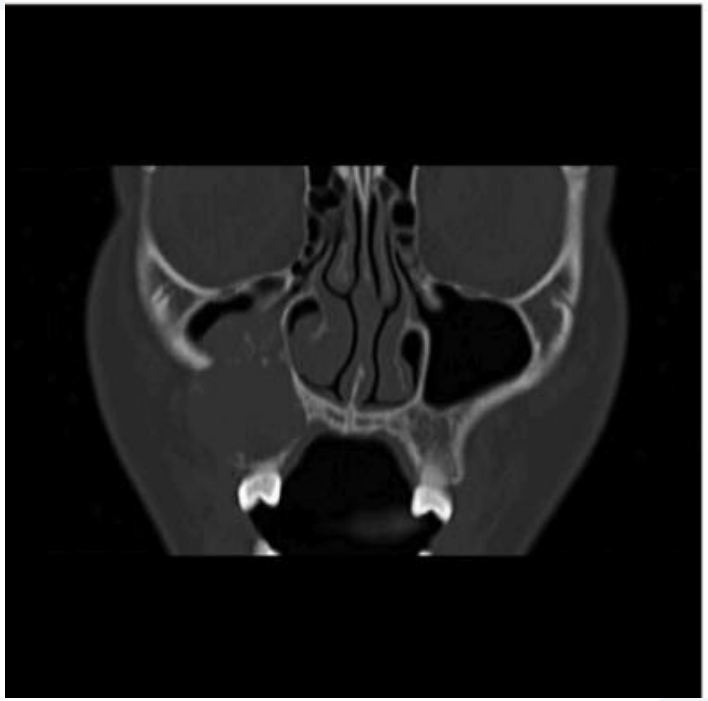

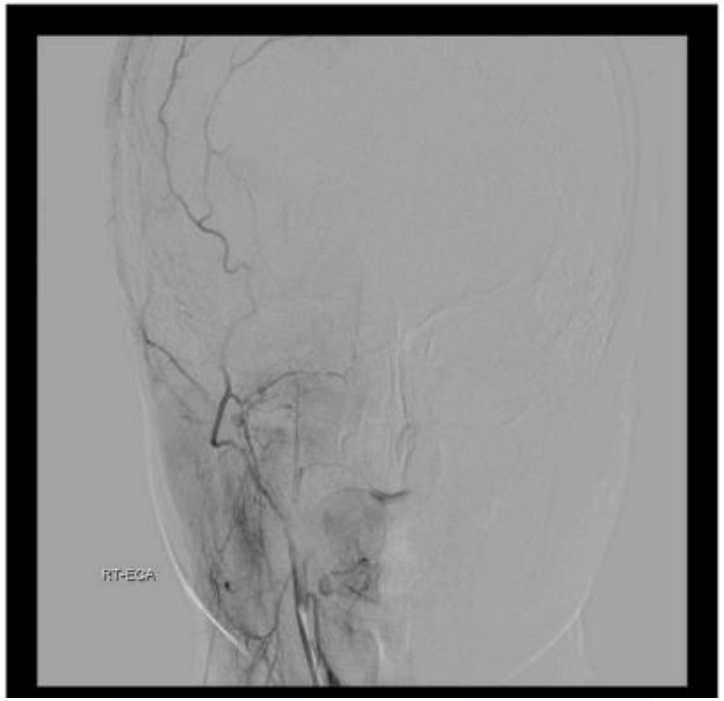
RT-ECA

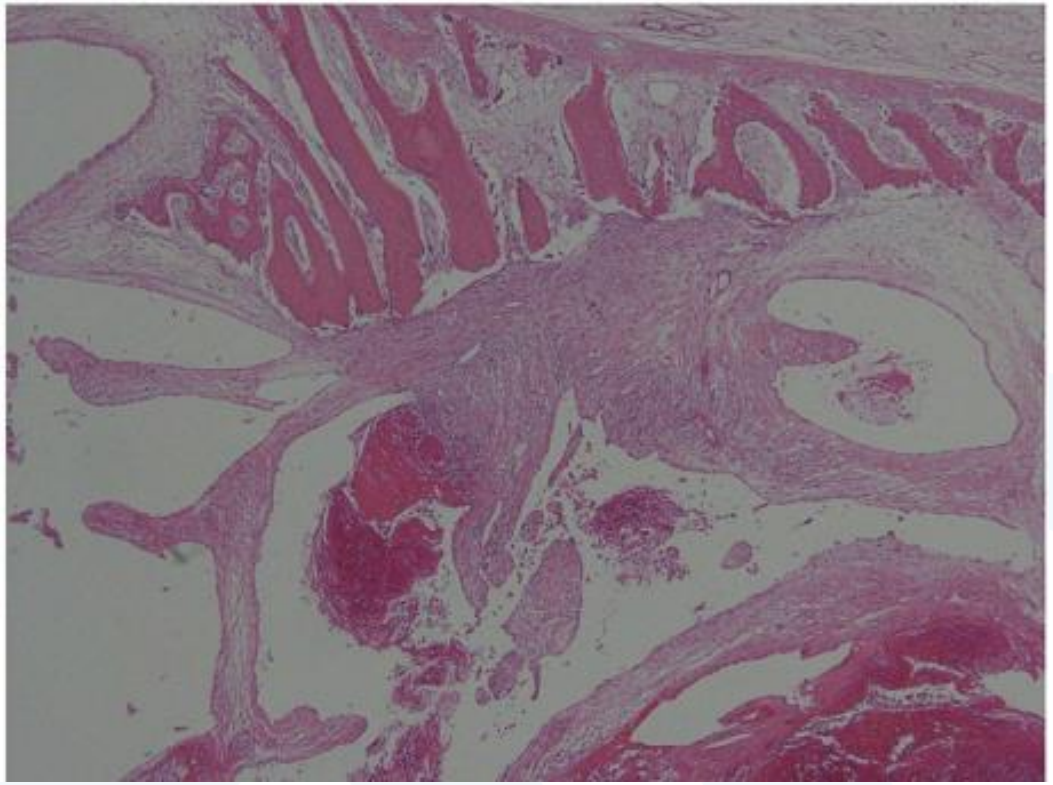

الإجراء الجراحي:

- عندما يكون الورم صغير لا يتجاوز ١ سم وسطحي في باطن الخد يجرى تخدير بالارتشاح حول الورم ثم يتم اجراء شق مغزلي مع هامش ١ مم من حدود الورم ، يتم تسليخ الورم باستخدام مقص كليل او بالمشرط ويتم الاستئصال، يجرى تسليخ للنسيج المحيطة undermining ويخاط الجرح بخياطة متقطعة .
- أما على الشفة يجرى شق حول الورم في النسج السليمة على شكل حرف V ، ثم يسلخ الورم بمقص كليل ، ويقوم المساعد أثناءها بتبعيد حواف الجرح (توتير لتسهيل التسليخ) مع الضغط على الشريان الشفوي من الجانبين لتقليل النزف ، يخاط الجرح خياطة متقطعة.

a

b

a

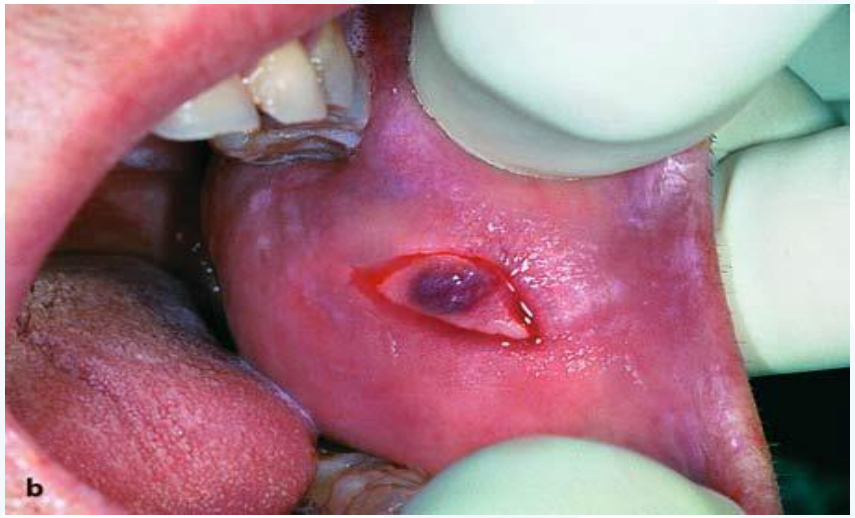
b

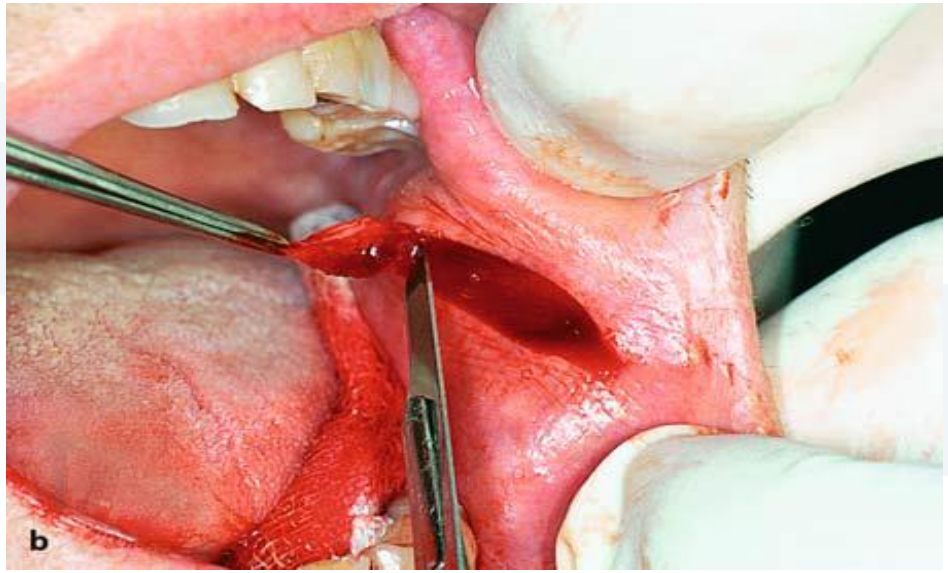
b

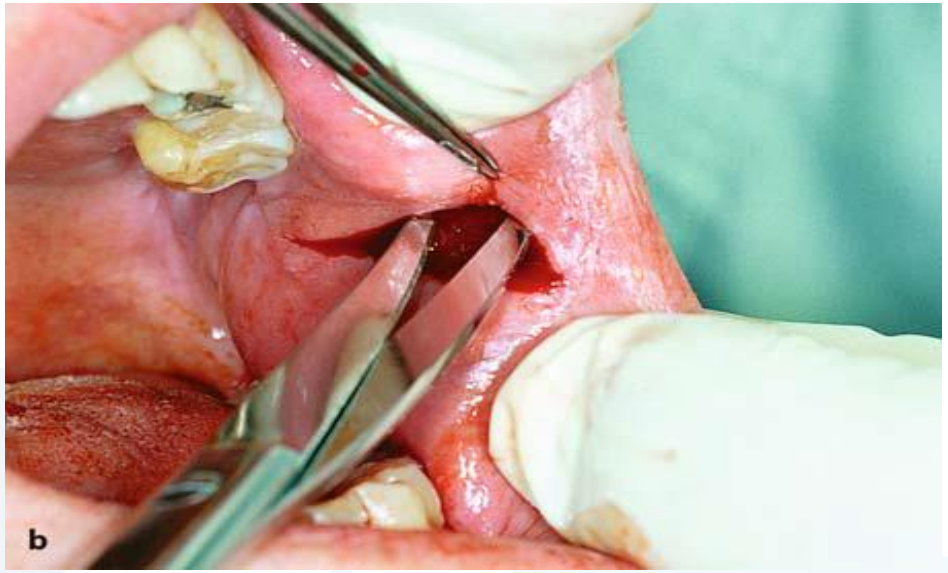
b

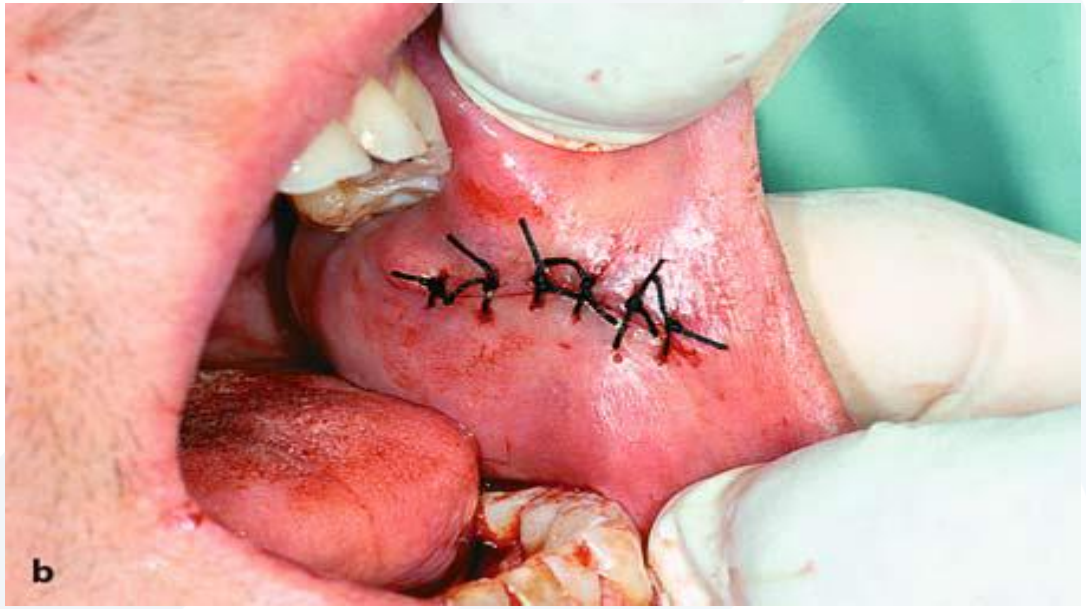
b

جَامعة المَنارة
MANARA UNIVERSITY

ورم عرقي دموي بالشفة

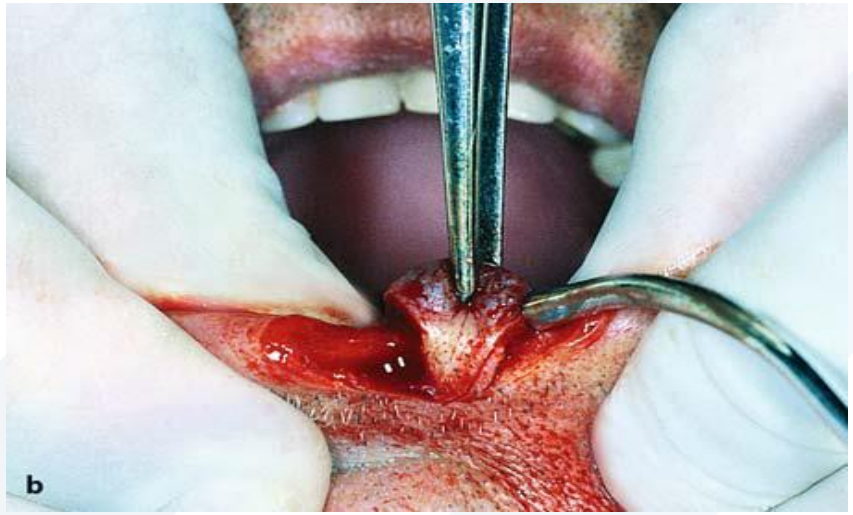

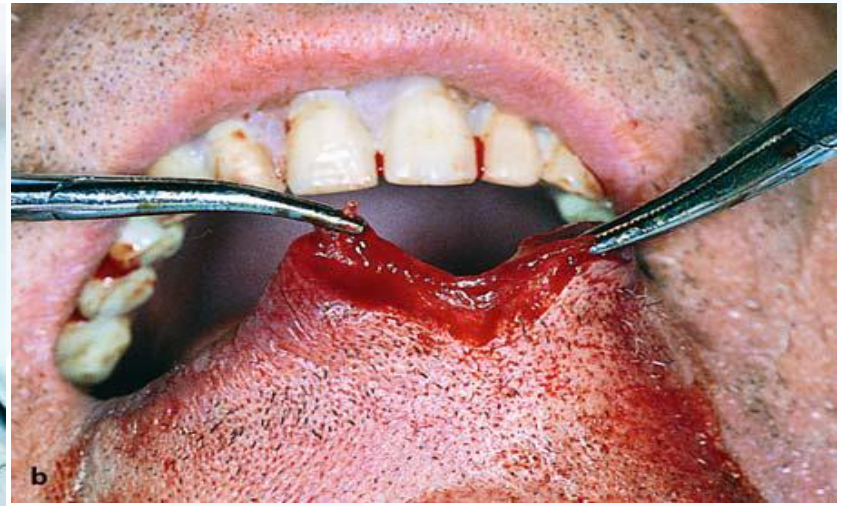

الورم العرقي اللمفي Lymphangioma:

- يعتبر ورماً سليماً ينشأ من الأوعية اللمفية بسبب عيوب تطورية تطرأ على هذه الأوعية في المرحلة الجنينية .
- يتصف بنموه البطيء والمتقدم والذي يقف في مرحلة ما، وقد يبدأ بالتطور العكسي نتيجة ارتشاف محتوى الأوعية اللمفية ونمو وتصلب النسج الو اقعة ضمن الورم.
- ينطبق ذلك بصورة خاصة على الأشكال الشعرية البسيطة من هذا الورم أما الأشكال الكهفية الكبيرة منه فقد تصل لحجوم كبيرة.
- أكثر ما يتوضع الورم على الشفاه، الخد، الناحية الأذنية الماضغة، الأنف، اللسان.
- تبدو الآفة بمظهر حليمي، أو بشكل مرتفع عن النسج المحيطة المجاورة.
- يطابق لونها لون المخاطية أو الجلد المجاورين أو يكون بني اللون.
- إن إصابة الشفاه أو اللسان بالورم العرقي اللمفي يؤدي إلى تضخم كبير في هذه الأعضاء.

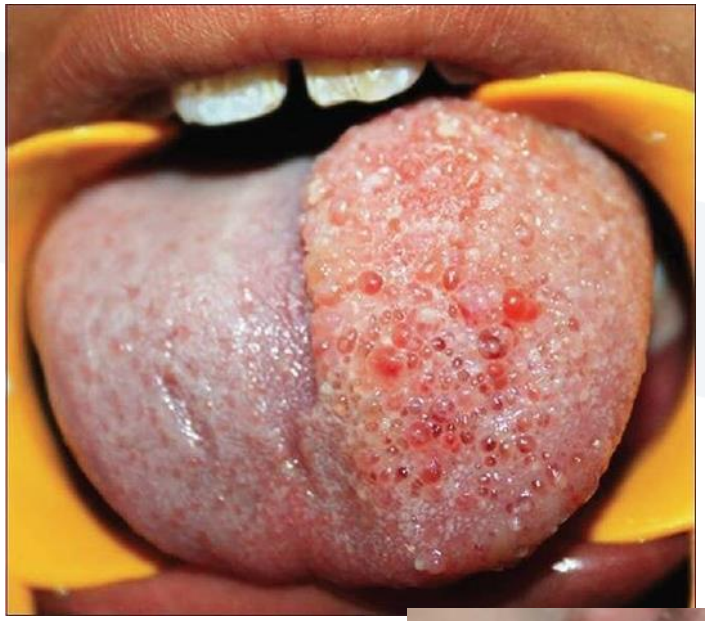

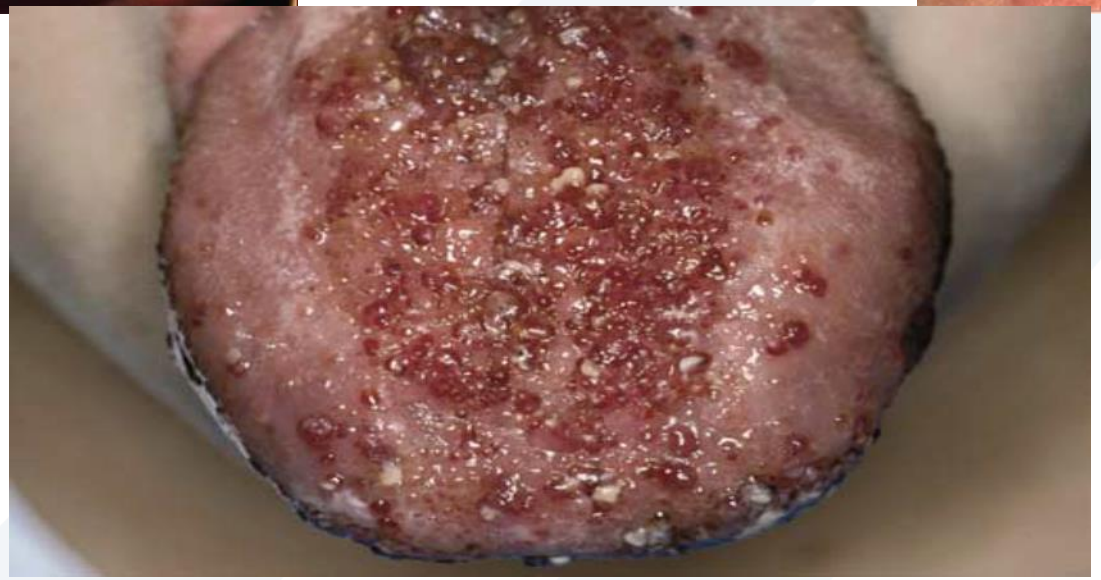

العلاج:

- يعتمد على الاستئصال الجراحي الكامل في حال وجود أورام صغيرة.
- أما الأورام ذات الحجوم الكبيرة، فيلجأ إلى الاستئصال الجراحي المحافظ لها، والذي يقوم على إعادة العضو المصاب إلى حجمه الطبيعي.
- لا تؤثر المعالجة الشعاعية ولا المواد المصلبة في هذا الورم
- إنذار الآفة جيد ولا تنكس بعد الاستئصال الجراحي.

القيّلة المخاطية Mucocele:

- الكيسة المخاطية الاحتباسية mucous retention cyst غير شائعة تنتج عن توسع أو تخرب وتمزق في القناة المُفرغة للغدد اللعابية الصغيرة والذي يؤدي إلى انسدادها.
- شائعة عند الأطفال بسبب العض المتكرر للشفة السفلية.
- سريرياً: تبدو الكيسة المخاطية على شكل تقبب (انتفاخ) وحيد، أزرق اللون، متموج (حاوي على سائل)، قطره من عدة ملمترات إلى عدة سنتمترات.
- من الخصائص المميزة لهذه الكيسات أنها تنفتح جزئياً مع إفراغ محتوياتها ومن ثم تعود وتتشكل من جديد مع تراكم السائل بداخلها.
- الشفة السفلية (جانبياً) هي المكان الأكثر شيوعاً لتشكل الكيسات على مستوى الضواحك.

- المناطق الأقل شيوعاً: المخاطية الخدية، اللسان، قاع الفم قبة الحنك الرخو.
- الشكل الإنصبابي أكثر شيوعاً في العقدين الثاني والثالث من العمر، بينما الشكل الاحتباسي هو أكثر شيوعاً في العقود المتقدمة من العمر.
- في حال تكرار تشكل القيلة في نفس المكان يتم استئصالها جراحياً.

الورم الضفدعي Ranula:

- هي شكل من القيّلة المخاطية التي تحدث حصرياً في قاع الفم بسبب الرضوح أو إنسداد قناة التفريغ للغدة تحت اللسان.
- تظهر على شكل تورم أملس متموج وغير مؤلم في قاع الفم على جهة من الخط المتوسط لونها يتراوح بين الطبيعي والأزرق الشفاف حجمها ١-٣ سم أو أكبر.

الطلاوة Leukoplakia

- الطلاوة مصطلح سريري ينسب الى كل لويحة بيضاء لا نوعية على النسيج المخاطي للفم ، لا يمكن كشطها ولا توصيفها باي مرض آخر.
- لم يعرف سببها بدقة لكن يمكن أن تنسب إلى التدخين والادمان على الكحول ، التخريش الموضعي المزمن.

نسيجياً :

- تتعدد المظاهر النسيجية فقد تماثل فرط التصنع مثل فرط تقرن أو الشواك . ويمكن ان تكون آفة غير متقرنة.
- تتطور إلى سرطان موضعي ، أو سرطان حرشفي الخلايا اجتياحي.
- يمكن أن تظهر الطلاوة في مكان داخل الحفرة الفموية كاللسان وباطن الخد وقاع الفم وقبة الحنك .

العلاج :

يعتمد بشكل أساسي على إزالة العامل المسبب ومر اقبة الحالة ، إن لم تزول المظاهر السريرية خلال ٤ أسابيع نلجأ للعلاج الجراحي.

التقنية :

بعد إجراء التخدير الموضعي بالارتشاح نقوم بإجراء شق في النسج السليمة حول الآفة بهامش ١-٢ مم ثم تسليخ الآفة بمقص كليل ، وتسليخ النسيج حول الشق وخياطة الجرح خياطة متقطعة.